

BỘ Y TẾ

CỘNG HÒA XÃ HỘI CHỦ NGHĨA VIỆT NAM
Độc lập - Tự do - Hạnh phúc

Số: **5730** /QĐ-BYT

Hà Nội, ngày **21** tháng **12** năm 2017

QUYẾT ĐỊNH

**Về việc ban hành tài liệu Hướng dẫn quy trình kỹ thuật Ngoại khoa
Chuyên khoa Phẫu thuật Tiêu hóa**

BỘ TRƯỞNG BỘ Y TẾ

Căn cứ Luật khám bệnh, chữa bệnh năm 2009;

Căn cứ Nghị định 75/2017/NĐ-CP ngày 20 tháng 6 năm 2017 của Chính phủ quy định chức năng, nhiệm vụ, quyền hạn và cơ cấu tổ chức của Bộ Y tế;

Xét Biên bản họp của Hội đồng nghiệm thu Hướng dẫn Quy trình kỹ thuật Ngoại khoa của Bộ Y tế;

Theo đề nghị của Cục trưởng Cục Quản lý Khám, chữa bệnh,

QUYẾT ĐỊNH:

Điều 1. Ban hành kèm theo Quyết định này tài liệu “Hướng dẫn quy trình kỹ thuật Ngoại khoa, chuyên khoa Phẫu thuật Tiêu hóa”, gồm 57 quy trình kỹ thuật.

Điều 2. Tài liệu “Hướng dẫn quy trình kỹ thuật Ngoại khoa, chuyên khoa Phẫu thuật Tiêu hóa” ban hành kèm theo Quyết định này được áp dụng tại các cơ sở khám bệnh, chữa bệnh.

Căn cứ vào tài liệu hướng dẫn này và điều kiện cụ thể của đơn vị, Giám đốc cơ sở khám bệnh, chữa bệnh xây dựng và ban hành tài liệu Hướng dẫn quy trình kỹ thuật Ngoại khoa, chuyên khoa Phẫu thuật Tiêu hóa phù hợp để thực hiện tại đơn vị.

Điều 3. Quyết định này có hiệu lực kể từ ngày ký ban hành.

Điều 4. Các ông, bà: Chánh Văn phòng Bộ, Cục trưởng Cục Quản lý Khám, chữa bệnh, Chánh Thanh tra Bộ, Cục trưởng và Vụ trưởng các Cục, Vụ thuộc Bộ Y tế, Giám đốc các bệnh viện, viện có giường bệnh trực thuộc Bộ Y tế, Giám đốc Sở Y tế các tỉnh, thành phố trực thuộc trung ương, Thủ trưởng Y tế các Bộ, Ngành và Thủ trưởng các đơn vị có liên quan chịu trách nhiệm thi hành Quyết định này./.

Nơi nhận:

- Như Điều 4;
- Bộ trưởng Bộ Y tế (để b/c);
- Các Thứ trưởng BHYT;
- Bảo hiểm Xã hội Việt Nam (để phối hợp);
- Cổng thông tin điện tử BHYT;
- Website Cục KCB;
- Lưu VT, KCB.

KT. BỘ TRƯỞNG
THỦ TRƯỞNG



Nguyễn Việt Tiến

DANH SÁCH 57 HƯỚNG DẪN QUY TRÌNH KỸ THUẬT NGOẠI KHOA
CHUYÊN KHOA PHẪU THUẬT TIÊU HÓA(Ban hành kèm theo Quyết định số 5730/QĐ-BYT ngày 21 tháng 12 năm 2017
của Bộ trưởng Bộ Y tế)

TT	TÊN QUY TRÌNH KỸ THUẬT
1.	Phẫu thuật điều trị co thắt thực quản lan tỏa
2.	Các phẫu thuật thực quản khác
3.	Cắt u tá tràng
4.	Cắt ruột non hình chêm
5.	Gỡ dính sau mổ lại
6.	Đóng mở thông ruột non
7.	Khâu vết thương tĩnh mạch mạc treo tràng trên
8.	Khâu vết thương động mạch mạc treo tràng trên
9.	Bắc cầu động mạch mạc treo tràng trên bằng đoạn tĩnh mạch hiển hoặc đoạn mạch nhân tạo
10.	Cắt đoạn động mạch mạc treo tràng trên, nối động mạch trực tiếp
11.	Dẫn lưu hoặc mở thông manh tràng
12.	Cắt túi thừa đại tràng
13.	Bóc u xơ, cơ..trực tràng đường tầng sinh môn
14.	Phẫu thuật điều trị bệnh Verneuil
15.	Điều trị hẹp hậu môn bằng cắt vòng xơ, tạo hình hậu môn
16.	Phẫu thuật cắt u nhú ống hậu môn (condylome)
17.	Cắt u lành tính ống hậu môn (u cơ, polyp...)
18.	Phẫu thuật điều trị táo bón do rối loạn co thắt cơ mu – trực tràng (Anismus)
19.	Phẫu thuật cắt lọc, xử lý vết thương tầng sinh môn đơn giản
20.	Phẫu thuật cắt lọc, xử lý vết thương tầng sinh môn phức tạp
21.	Cắt đoạn tĩnh mạch cửa, nối trực tiếp
22.	Cắt đoạn tĩnh mạch cửa, ghép tự thân
23.	Cắt đoạn tĩnh mạch cửa, nối bằng mạch nhân tạo
24.	Lấy huyết khối tĩnh mạch cửa
25.	Cắt lọc nhu mô gan
26.	Thăm dò kết hợp với tiêm cồn hoặc đốt sóng cao tần hoặc áp lạnh
27.	Mở ống mật chủ lấy sỏi đường mật, nội soi đường mật
28.	Mở ống mật chủ lấy sỏi đường mật, nội soi tán sỏi đường mật
29.	Phẫu thuật Frey điều trị sỏi tụy, viêm tụy mạn
30.	Phẫu thuật Puestow - Gillesby
31.	Khâu vết thương lách
32.	Bảo tồn lách vỡ bằng lưới sinh học
33.	Các phẫu thuật lách khác
34.	Phẫu thuật rò, nang ống rốn tràng, niệu rốn (Phẫu thuật nang niệu rốn)
35.	Phẫu thuật khâu lỗ thủng cơ hoành do vết thương

36.	Phẫu thuật khâu vỡ cơ hoành
37.	Phẫu thuật điều trị thoát vị khe hoành
38.	Phẫu thuật điều trị thoát vị hoành bẩm sinh (Bochdalek)
39.	Phẫu thuật điều trị nhào cơ hoành
40.	Phẫu thuật cắt u cơ hoành
41.	Khâu phục hồi thành bụng do toác vết mổ
42.	Khâu vết thương thành bụng
43.	Phẫu thuật mở bụng thăm dò, lau rửa, đặt dẫn lưu
44.	Lấy mạc nối lớn và mạc nối nhỏ
45.	Bóc phúc mạc kèm cắt các tạng khác và điều trị hóa chất trong phúc mạc trong mổ
46.	Bóc phúc mạc kèm điều trị hóa chất với nhiệt độ cao trong phúc mạc trong mổ
47.	Bóc phúc mạc kèm điều trị hóa chất trong phúc mạc trong mổ
48.	Bóc phúc mạc kèm cắt các tạng khác và điều trị hóa chất với nhiệt độ cao trong phúc mạc trong mổ
49.	Phẫu thuật lấy u sau phúc mạc
50.	Phẫu thuật điều trị đại tiện mất tự chủ
51.	Đóng rò trực tràng- âm đạo
52.	Phẫu thuật lấy toàn bộ trĩ vòng
53.	Phẫu thuật Longo
54.	Đóng rò trực tràng- bàng quang
55.	Phẫu thuật Longo kết hợp với khâu treo trĩ
56.	Phẫu thuật khâu treo và tiết mạch trĩ
57.	Bóc u xơ, cơ...trực tràng đường ổ bụng



Nguyễn Việt Tiến

PHẪU THUẬT TIÊU HOÁ - GAN MẬT

PHẪU THUẬT ĐIỀU TRỊ CO THẮT THỰC QUẢN LAN TỎA

I. ĐẠI CƯƠNG

Co thắt thực quản là tình trạng bệnh lý của thực quản, trong đó hiện tượng chủ yếu là rối loạn chức năng vận động (nhu động) bình thường của thực quản và tâm vị: mất hoàn toàn co bóp dạng nhu động của thực quản và mất sự dẫn nở đồng bộ của cơ thắt tâm vị. Bệnh này được phát hiện sớm nhất trong những bệnh lý thực quản. Thomas Willis (1674) là người đầu tiên phát hiện được bệnh trên những người đàn ông ở Oxford mắc bệnh nuốt khó và nôn oẹ liên tục do sự đóng chặt của cơ thực quản. Sau đó Purton (1921) lần đầu tiên tìm thấy và mô tả bệnh trên tử thi. Co thắt thực quản chia làm hai loại: rối loạn co thắt phần thấp cơ thực quản (co thắt tâm vị) và rối loạn co thắt toàn bộ thực quản (co thắt thực quản lan tỏa).

Nguyên nhân và cơ chế bệnh sinh vẫn chưa được xác định chắc chắn, việc điều trị cũng có nhiều phương pháp khác nhau, có thể tóm tắt thành 2 loại : (+) Điều trị nội khoa: nong thực quản bằng những dụng cụ đặc biệt (ống nong thủy ngân, nước, hơi và ống nong Savary), thuốc chẹn kênh canxi, nhóm Nitrates, thuốc chống trầm cảm... làm giảm triệu chứng. Kết quả nói chung chỉ tạm thời hoặc trong trường hợp chờ phẫu thuật. (+) Điều trị ngoại khoa: phẫu thuật Heller (mở cơ thực quản-tâm vị ngoài niêm mạc) là phẫu thuật được áp dụng rộng rãi, cho kết quả sớm ngay sau mổ tốt đối với trường hợp co thắt tâm vị, phẫu thuật mở toàn bộ cơ dọc chiều dài thực quản trong trường hợp co thắt thực quản lan tỏa. Tuy nhiên phẫu thuật này có nhược điểm là có thể gây hiện tượng trào ngược từ dạ dày lên thực quản mà hậu quả lâu dài sẽ dẫn đến viêm thực quản. Để giảm bớt hậu quả trên đã có nhiều phương pháp tạo van thực quản chống trào ngược được áp dụng. Trong đó phương pháp tạo van toàn bộ của Nissen và cải tiến của học trò ông là Rossetti đã được chứng minh qua thực tế là một phương pháp có hiệu quả .

II. CHỈ ĐỊNH

Người bệnh chẩn đoán co thắt thực quản lan tỏa với xét nghiệm, Xquang, soi thực quản dạ dày tá tràng và đo áp lực cơ thực quản (nếu được).

III. CHỐNG CHỈ ĐỊNH

- Thể trạng người bệnh quá yếu không chịu được phẫu thuật.
- Người bệnh già yếu, có nhiều bệnh phối hợp.
- Người bệnh ung thư thực quản.
- Bệnh toàn thân nặng: bệnh mạch vành, bệnh van tim, bệnh tâm phế mãn.

IV. CHUẨN BỊ

1. Người thực hiện:

- Số người: 3 người
- Trình độ phẫu thuật viên: tốt nghiệp bác sỹ và được đào tạo chuyên sâu về tiêu hóa
- Trình độ người phụ: tốt nghiệp bác sỹ

2. Người bệnh:

- Các xét nghiệm cơ bản, nội soi, Xquang, siêu âm ổ bụng
- Do người bệnh không ăn được vì nuốt nghẹn nên thường có biểu hiện suy dinh dưỡng, rối loạn nước điện giải. Cần được bù năng lượng và bồi phụ nước điện giải qua đường tĩnh mạch vài ngày trước mổ.

Nếu có ứ đọng thức ăn trong thực quản cần được rửa hút sạch trước mổ.

- Thụt tháo đại tràng.
- Vệ sinh tại chỗ.
- Kháng sinh dự phòng trước mổ.

3. Phương tiện:

- Bộ trang thiết bị đồng bộ mổ nội soi của hãng Kall Storz: bộ dụng cụ nội soi, màn hình, camera..
- Bộ dụng cụ chuyên dụng phẫu thuật tiêu hóa
- Bộ Van bộc lộ trường phẫu thuật
- Bộ dụng cụ mạch máu + chỉ mạch máu
- Các dụng cụ kỹ thuật cao: Dao siêu âm, dao hàn mạch...

V. CÁC BƯỚC TIẾN HÀNH

- 1. Tư thế:** Người bệnh nằm sấp, kê một gối đệm nhỏ ở ngực phải làm cho người bệnh nghiêng một góc khoảng 30 độ. Tay phải người bệnh được kê sao cho khoảng không gian ngực phải và nách không bị cản trở.
- 2. Vô cảm:** Gây mê nội khí quản với ống Carlen để làm xẹp phổi, không bơm hơi khoang màng phổi hoặc bơm với áp lực nhỏ.
- 3. Kỹ thuật:**

- Phẫu tích quai tĩnh mạch đơn, thắt và cắt quai tĩnh mạch đơn bằng chỉ vicryl 3.0 kết hợp với kẹp clip hoặc chỉ dung clip Haemolock đơn thuần.

- Mở màng phổi trung thất dọc theo chiều dài bằng móc điện từ vị trí trên cơ hoành đến đỉnh phổi phải.

- Đường mổ cơ bắt đầu từ vị trí thực quản trên cơ hoành chạy suốt chiều dài thực quản cho đến sát vị trí nền cổ (trong quá trình phẫu tích có thể dùng móc điện hoặc kéo)

- Sau khi kết thúc quá trình mở cơ phải bơm hơi ống thông dạ dày để kiểm tra xem có vị trí nào còn cơ thực quản hoặc vị trí niêm mạc thực quản bị thủng.

- Đặt dẫn lưu màng phổi và đóng lỗ troca

VI. THEO DÕI VÀ XỬ TRÍ TAI BIẾN

1. Theo dõi:

- Như mọi trường hợp phẫu thuật đường tiêu hóa nói chung và đường ngực
- Kháng sinh từ 2 đến 5 ngày.
- Cần lưu ý bồi phụ nước và điện giải.

2. Tai biến và xử trí

2.1. Trong phẫu thuật

- Thủng thực quản: khâu ngay và mở thông dạ dày hoặc mở thông hồng tràng tùy vào vị trí thủng

- Chảy máu: cặp clip cầm máu.

2.2. Sau phẫu thuật

- Chảy máu: mổ lại cầm máu

- Áp xe trung thất: mở thông dạ dày, kháng sinh mạnh, hồi sức

- Suy hô hấp, viêm phổi: kháng sinh, phục hồi chức năng

PHẪU THUẬT CẮT U TÁ TRÀNG

I. ĐẠI CƯƠNG

U biểu mô đệm dạ dày ruột là những khối u trung mô phổ biến nhất của ống tiêu hóa, gặp 50% ở dạ dày, 30% ở ruột non, 5% ở đại – trực tràng và 5% ở thực quản. Trong những khối u biểu mô đệm của ruột non có 12-18% gặp ở tá tràng, phẫu thuật cắt bỏ u vẫn là phương pháp điều trị tốt nhất. Điều trị phẫu thuật u biểu mô đệm tá tràng nên lựa chọn phẫu thuật cắt đoạn tá tràng vì khối u ít có xu hướng xâm lấn rộng và di căn hạch.

II. CHỈ ĐỊNH

U biểu mô đệm tá tràng khu trú ở một phần tá tràng.

III. CHỐNG CHỈ ĐỊNH

U tá tràng có xâm lấn đầu tụy.

IV. CHUẨN BỊ

1. **Người thực hiện:** Kíp phẫu thuật viên tiêu hóa và kíp bác sỹ gây mê hồi sức, kỹ thuật viên có kinh nghiệm.

2. **Người bệnh:**

- Các xét nghiệm cơ bản chẩn đoán.
- Soi dạ dày sinh thiết hoặc siêu âm nội soi.
- Đặc biệt cần lưu ý nâng cao thể trạng người bệnh trước phẫu thuật bằng nuôi dưỡng qua đường tĩnh mạch.

- Chuẩn bị mổ:

+ Chế độ ăn: nhịn ăn, nhịn uống, vệ sinh vùng phẫu thuật và toàn thân.

+ Kháng sinh dự phòng trước mổ.

3. **Phương tiện:** Bộ dụng cụ mổ mở đại phẫu tiêu hóa, chỉ khâu,...

4. **Kiểm tra hồ sơ:** thủ tục hành chính, chuyên môn

V. CÁC BƯỚC TIẾN HÀNH

1. **Tư thế:**

Người bệnh nằm ngửa, kê một gối đệm dưới lưng ngang đốt sống lưng 12 (D12).

2. **Vô cảm:** gây mê toàn thân có giãn cơ

3. **Kỹ thuật:**

- **Thì 1:** Mở bụng đường trắng giữa trên dưới rốn, đánh giá tổn thương.

+ Đánh giá dịch ổ bụng, tình trạng phúc mạc.

+ Đánh giá các cơ quan khác trong ổ bụng.

+ Đánh giá tổn thương tại tá tràng, đầu tụy.

+ Đánh giá di căn hạch.

- **Thì 2:** làm động tác Kocher di động toàn bộ tá tràng khỏi phúc mạc thành sau. Cắt đôi tá tràng ở dưới môn vị khoảng 2 cm (có thể dùng máy cắt thẳng 45 mm), phẫu tích tách Dạ dày tá tràng khỏi đầu tụy, tránh không làm tổn thương nhu mô tụy. Chú ý

phần nhu mô đầu tụy cạnh nhú tá tràng bé gắn chặt với thành tá tràng nên phải bóc lột lớp cơ thành tá tràng tại bình diện phẫu tích để tránh làm tổn thương tụy. Bóc lột nhú tá tràng bé, cắt đôi và khâu buộc ống Santorini. Phẫu tích tìm đoạn ống mật chủ trong tụy và nhú tá tràng lớn ở mặt sau của đầu tụy. Cắt đôi phần dưới tá tràng bảo tồn lỗ của nhú tá tràng lớn (có thể dùng máy cắt thẳng 45 mm). Cắt đôi bó mạch vị mạc nối phải để di động hoàn toàn hang môn vị.

- **Thì 3:** Phục hồi lưu thông tiêu hóa: đóng kín đầu dưới tá tràng, nối đầu trên tá tràng với 1 quai hồng tràng kiểu chữ Y, miệng nối tận - bên trước mạc treo đại tràng ngang. Nối chân quai chữ Y (miệng nối hồng - hồng tràng tận - bên)

- **Thì 4:** kiểm tra, đặt dẫn lưu, đóng bụng.

VI. THEO DÕI VÀ XỬ TRÍ TAI BIẾN

1. Theo dõi:

- Theo dõi như mọi trường hợp phẫu thuật đường tiêu hóa nói chung.

- Sau phẫu thuật phối hợp 2 loại kháng sinh từ 5 đến 7 ngày, bồi phụ đủ nước - điện giải, năng lượng hàng ngày. Chú ý bù đủ albumine, protid máu.

2. Xử trí tai biến:

- Chảy máu: chảy máu trong ổ bụng, cần theo dõi sát, cần thiết phải phẫu thuật lại ngay qua nội soi hoặc mổ mở.

- Tắc ruột sau mổ: kiểm tra xem do dẫn ruột cơ năng hay tắc ruột cơ học. Nếu do nguyên nhân cơ học phải mổ kiểm tra và xử lý nguyên nhân.

- Áp xe hoặc viêm phúc mạc do rò, bọc miệng nối: điều trị nội hoặc phẫu thuật lại tùy thuộc mức độ của biến chứng.

CẮT RUỘT NON HÌNH CHÊM

I. ĐẠI CƯƠNG

Trong điều trị phẫu thuật, không phải tổn thương nào cũng phải cắt đoạn dạ dày. Một số bệnh lý có chỉ định cắt dạ dày hình chêm làm phẫu thuật nhẹ nhàng hơn, bảo tồn được tối đa dạ dày mà không làm thay đổi kết quả phẫu thuật

II. CHỈ ĐỊNH

- Tổn thương ruột trong chấn thương.
- Viêm túi thừa Meckel
- U ruột non giai đoạn sớm

III. CHỐNG CHỈ ĐỊNH

- Người bệnh già yếu, suy kiệt, chống chỉ định phẫu thuật
- Tổn thương rộng.

IV. CHUẨN BỊ

1. **Người thực hiện:** Kíp phẫu thuật viên tiêu hóa và kíp bác sỹ gây mê hồi sức, kỹ thuật viên có kinh nghiệm.
2. **Người bệnh:**
 - Các xét nghiệm cơ bản chẩn đoán.
 - Siêu âm bụng hoặc CT bụng trong những trường hợp khó.
3. **Phương tiện:** Bộ dụng cụ mổ mở đại phẫu tiêu hóa, chỉ khâu,...
4. **Kiểm tra hồ sơ:** thủ tục hành chính, chuyên môn,...

Thời gian phẫu thuật: dự kiến khoảng 30 phút

V. CÁC BƯỚC TIẾN HÀNH

1. **Tư thế:** nằm ngửa dạng hai chân, đặt sonde bàng quang.
2. **Vô cảm:** gây mê nội khí quản.
3. **Kỹ thuật:**
 - Phẫu thuật viên đứng bên phải người bệnh, hai người phụ đứng bên đối diện
 - Thì 1: đường mở bụng: mở bụng đường trắng giữa trên dưới rốn. hoặc mổ nội soi
 - Thì 2: đánh giá tổn thương
 - + Đánh giá dịch ổ bụng, tình trạng phúc mạc.
 - + Đánh giá cơ quan khác trong ổ bụng.
 - + Đánh giá tổn thương tại chỗ.
 - + Đánh giá di căn hạch.
 - Thì 4: bộc lộ tổn thương, nếu tổn thương nằm mặt sau thì phải tách mạc nối lớn khỏi đại tràng

- Thì 5: cắt bỏ tổn thương có thể bằng echolon hoặc cắt bằng dao đơn cực xong khâu lại. đảm bảo cắt hết tổn thương
- Thì 6: cầm máu kỹ diện bóc tách, có thể đặt dẫn lưu nếu cần thiết.
- Thì 10: đóng bụng theo bình diện giải phẫu.

VI. THEO DÕI VÀ XỬ TRÍ TAI BIẾN

1. Theo dõi: như mọi trường hợp phẫu thuật đường tiêu hóa nói chung.

2. XỬ TRÍ TAI BIẾN

- Chảy máu: chảy máu trong ổ bụng, cần theo dõi sát, cần thiết phải phẫu thuật lại ngay.

- Tắc ruột sau mổ: kiểm tra xem do dẫn ruột cơ năng hay tắc ruột cơ học. Nếu do nguyên nhân cơ học phải mổ kiểm tra và xử lý nguyên nhân.

- Áp xe hoặc viêm phúc mạc do rò, bục miệng nối: điều trị nội hoặc phẫu thuật lại tùy thuộc mức độ của biến chứng.

GỖ DÍNH SAU MỔ LẠI

I. ĐẠI CƯƠNG

- Gỡ dính sau mổ là một phẫu thuật ngoại khoa trong ổ bụng hay ngoài phúc mạc để phẫu tích phân tách tối đa theo yêu cầu và theo giải phẫu ổ bụng bộc lộ các nội tạng các mạc treo mạc nối phúc mạc thành phúc mạc tạng, khoang ổ bụng để tiến hành các mục đích chữa bệnh. Dính sau mổ là hiện tượng các cấu trúc nêu trên kết dính vào nhau với nhiều mức độ phức tạp gây gập xoắn nghẹt sau tác động của các lần mổ trước vào ổ bụng dù là do mổ hay do bệnh lý sau mổ phát triển.

- Gỡ dính sau mổ là một phẫu thuật thường làm cùng với các phẫu thuật ngoại khoa khác trong cùng một ca mổ phối hợp. Phẫu thuật có thể là mổ mở bụng hay mổ nội soi ổ bụng hay nội soi ngoài phúc mạc.

II. CHỈ ĐỊNH

- Dính ruột hay các nội tạng, phúc mạc cần bóc tách trình bày rõ trong các phẫu thuật ổ bụng.

- Dính ổ bụng cần bóc tách giải phóng mạch máu nội tạng mạc treo để điều trị bệnh và biến chứng.

- Dính ổ bụng cần bóc tách giải phóng mạch máu nội tạng hạch thương tổn để chẩn đoán bệnh sinh thiết thương tổn cắt bỏ thương tổn dẫn lưu ô dịch, tạo hình trong các kỹ thuật ngoại khoa.

III. CHỐNG CHỈ ĐỊNH

Không có chống chỉ định tuyệt đối nhưng các phẫu thuật viên phải cân nhắc mức độ phẫu tích để an toàn cho người bệnh và có hiệu quả cao trong điều trị.

IV. CHUẨN BỊ

1. Người thực hiện:

- Phẫu thuật viên ngoại khoa ít nhất có đào tạo chuyên khoa cấp I hoặc tương đương.

- Phụ mổ 2 người

- Kíp gây mê, dụng cụ viên đủ cho phẫu thuật ổ bụng.

2. Người bệnh: chuẩn bị trước mổ bụng, nhịn ăn uống trước mổ 6 giờ, vệ sinh toàn thân và vùng mổ, tùy theo bệnh ngoại khoa của người bệnh kèm theo phải kiểm tra thêm. Khám gây mê trước mổ.

3. Phương tiện:

- Bộ dụng cụ mổ bụng cơ bản nếu mổ mở bộ mổ nội soi ổ bụng nếu mổ gỡ dính nội soi. Dao mổ điện có thể thêm cán dài, các loại dao kỹ thuật cao như dao siêu âm dao ligasure bi-polar nếu mổ vị trí sâu và khó hoặc phải cầm máu chi tiết khi gỡ dính, chỉ khâu ruột, khâu mạch máu cho thường hợp khó cần phục hồi.

- Bộ mổ nội soi cần các kẹp phẫu tích không chấn thương, các dụng cụ phẫu tích tùy theo nhu cầu sử dụng và cách thức của phẫu thuật viên như móc điện, spatule điện, kéo điện, surgi-wan có phẫu tích kèm hút rửa...

- Bàn mổ loại đa năng điều chỉnh nhiều tư thế xoay và dạng chân.

V. CÁC BƯỚC TIẾN HÀNH

1. Tư thế:

Người bệnh nằm ngửa hay ngửa dạng chân (cần bàn mổ đa năng). Thay đổi được các tư thế.

2. Vô cảm:

Mê toàn thân, có thể phối hợp các kỹ thuật giảm đau toàn thân sau mổ, giãn cơ hiệu quả phối hợp hồi sức ngoại khoa đảm bảo thông khí tuần hoàn tốt. Tránh phù nề xung huyết mạc treo nội tạng đảm bảo ca mổ có thể kéo dài an toàn.

3. Kỹ thuật:

- Bước 1 mở bụng: chọn vị trí vết mổ độ rộng, điểm bắt đầu mở bụng thích hợp nhất. Mở bụng theo nguyên tắc từ ngoài và trong đi từng lớp giải phẫu vừa mở vừa gỡ dính, đi từ chỗ dính ít nhất.

- Bước 2 gỡ dính mạc nối, mạc treo, thành bụng, nội tạng. Nguyên tắc là đi vào các lớp bóc tách phẫu tích đúng của giải phẫu phôi thai học nguyên bản, phẫu tích toàn bộ các chỗ dính theo yêu cầu của chỉ định, tránh tối đa tác động tổn thương nội tạng mạch máu thần kinh bạch huyết.

- Bước 4 gỡ dính các thương tổn phức tạp do dính xoắn khó, có nguy cơ cao hay bị tác động do bệnh lý tiến triển sau ca mổ trước. Đây là chỗ khó nhất cần tập trung kỹ thuật .

- Bước 5 hút rửa ổ bụng có thể dẫn lưu để hạn chế dính lại, cần xếp ruột nội tạng mạc treo theo đúng giải phẫu .

- Bước 6 đóng bụng theo các lớp giải phẫu. Bước này nếu khó đóng bụng có thể cần áp dụng thêm phẫu thuật khâu phục hồi thành bụng.

VI. THEO DÕI VÀ XỬ TRÍ TAI BIẾN

- Theo dõi theo nguyên tắc sau mổ bụng. Chăm sóc người bệnh toàn diện nuôi dưỡng ngay sau mổ bằng đường tĩnh mạch cho đến khi nhu động ruột bình thường. Chăm sóc vết mổ, theo dõi sonde dạ dày và rút khi người bệnh ổn định. Theo dõi lâm sàng các dấu hiệu đau nôn chướng bụng sau mổ trung tiện đại tiện, hội chứng nhiễm trùng tại chỗ và toàn thân để sớm phát hiện biến chứng sau mổ.

- Biến chứng tắc ruột sau mổ: đau nôn bí trung tiện chướng bụng... cần điều trị tắc ruột sớm, kháng sinh hút dạ dày truyền dịch theo dõi chỉ định kịp thời.

- Biến chứng thủng ruột viêm phúc mạc, chảy máu trong ổ bụng, bục vết mổ, liệt ruột cơ năng.

- Rối loạn nước và điện giải, suy thận chức năng, suy dinh dưỡng , cần điều chỉnh kịp thời.

ĐÓNG MỞ THÔNG RUỘT NON

I. ĐẠI CƯƠNG

- Đóng mở thông ruột non là phẫu thuật làm kín lại vị trí ruột non đang mở ra da và lập lại lưu thông của đoạn ruột non từ đầu ruột này xuống dưới. Bước 4 Khâu thành bụng vị trí đã mở thông ruột non có thể khâu bình thường hoặc phải làm thêm một phẫu thuật phục hồi thành bụng do khuyết lớn.

- Mở thông ruột non có thể có một đầu ruột hay hai đầu ruột tại một vị trí, có thể hai đầu ruột tại hai vị trí, có thể một đầu ruột mở thông trong khi một đầu đóng kín trong bụng. Lỗ mở thông có thể là thành bên của quai ruột non có thể là toàn bộ đường kính quai ruột mở thông.

- Có nhiều phương pháp đóng mở thông ruột non và có mổ mở hoặc mổ nội soi ổ bụng, mổ tại chỗ ngoài phúc mạc tại chỗ trong phúc mạc, nhưng cùng theo một nguyên tắc chung.

II. CHỈ ĐỊNH

- Người bệnh luôn có chỉ định đóng mở thông ruột non nếu mở thông ruột non hết tác dụng bảo vệ hay điều trị thương tổn phía dưới thành công.

- Điều kiện đóng mở thông là toàn bộ đoạn ruột phía dưới chỗ mở thông phải hết thương tổn và lưu thông được. Ổ bụng qua giai đoạn viêm dính phù nề sau lần mổ trước để gỡ dính ruột nếu cần.

III. CHỐNG CHỈ ĐỊNH

Có tắc ruột hay hẹp ruột phía dưới chỗ mở thông không giải quyết được, có thương tổn nặng phía dưới chỗ mở thông chưa giải quyết được. Ổ bụng còn viêm dính hay phù nề, người bệnh suy kiệt thể trạng yếu không đảm bảo phẫu thuật.

IV. CHUẨN BỊ

1. Người thực hiện:

- Phẫu thuật viên ngoại khoa ít nhất có đào tạo chuyên khoa cấp I hoặc tương đương.

- Phụ mổ 2 người

- Kíp gây mê, dụng cụ viên đủ cho phẫu thuật ổ bụng.

2. Người bệnh: chuẩn bị trước mổ bụng, nhịn ăn uống trước mổ 6 giờ, vệ sinh toàn thân và vùng mổ, tùy theo bệnh ngoại khoa của người bệnh kèm theo phải kiểm tra thêm. Khám gây mê trước mổ.

3. Phương tiện:

- Bộ dụng cụ mổ bụng cơ bản nếu mổ mở, bộ mổ nội soi ổ bụng nếu mổ nội soi từ trong ra.

- Vật liệu là các loại chỉ khâu ngoại khoa cho ống tiêu hóa, cân cơ thành bụng, tấm prolene phục hồi thành bụng, khâu mạch máu ngoại khoa, máy cắt nối ống tiêu hóa tự động các loại tùy theo kỹ thuật áp dụng.

- Bàn mổ loại đa năng điều chỉnh nhiều tư thế xoay và dạng chân.

V. CÁC BƯỚC TIẾN HÀNH

1. Tư thế:

Người bệnh nằm ngửa hay ngửa dạng chân (cần bàn mổ đa năng). Thay đổi được các tư thế.

2. Vô cảm: mê toàn thân, có thể phối hợp các kỹ thuật giảm đau toàn thân sau mổ, giãn cơ hiệu quả phối hợp hồi sức ngoại khoa đảm bảo thông khí tuần hoàn tốt. Tránh phù nề xung huyết mạc treo nội tạng đảm bảo ca mổ có thể kéo dài an toàn.

3. Kỹ thuật:

- Bước 1 phẫu tích quai ruột mở thông ra khỏi thành bụng, cắt và gỡ dính thành ruột, mạc treo mạch máu ra khỏi da cân cơ thành bụng đủ để cắt nối hoặc khâu đóng lỗ mở thông.

- Bước 2 gỡ dính các quai ruột phía dưới hoặc kiểm tra lưu thông quai đi phía dưới hoặc tìm đầu và quai ruột phía dưới để chuẩn bị đóng nối.

- Bước 3 đóng lỗ mở thông hoặc nối lại hai đầu ruột. dùng chỉ khâu nối ống tiêu hóa theo các kỹ thuật đảm bảo kín chắc không hẹp không kéo căng không thiếu máu nuôi dưỡng miệng nối. Có thể dùng máy cắt nối ống tiêu hóa để thực hiện khâu này với nguyên tắc như trên. Các kỹ thuật khác nhau như mổ tại chỗ ngoài phúc mạc, tại chỗ trong ổ bụng, mở bụng hoàn toàn cắt nối ruột kèm theo gỡ dính, nội soi ổ bụng gỡ dính và cắt nối ruột...

- Bước 4 Khâu đóng bụng và khâu phục hồi thành bụng vị trí ruột đã mở thông. Có thể khâu đóng đơn giản theo các lớp giải phẫu của thành bụng hoặc phải áp dụng riêng một phẫu thuật phục hồi thành bụng do khuyết cân cơ, điểm hình là khâu phục hồi thành bụng bằng tấm đan prolen.

VI. THEO DÕI VÀ XỬ TRÍ TAI BIẾN

- Theo dõi theo nguyên tắc sau mổ bụng. Chăm sóc người bệnh toàn diện nuôi dưỡng ngay sau mổ bằng đường tĩnh mạch cho đến khi nhu động ruột bình thường. Chăm sóc vết mổ. Theo dõi lâm sàng các dấu hiệu đau nôn chướng bụng sau mổ trung tiện đại tiện, hội chứng nhiễm trùng tại chỗ và toàn thân để sớm phát hiện biến chứng sau mổ.

- Biến chứng tắc ruột sau mổ: đau nôn bí trung tiện chướng bụng... cần điều trị tắc ruột sớm, kháng sinh hút dạ dày truyền dịch theo dõi chỉ định kịp thời.

- Biến chứng thủng ruột viêm phúc mạc, chảy máu trong ổ bụng, bục vết mổ, rò chỗ nối.

KHÂU VẾT THƯƠNG TĨNH MẠCH MẠC TREO TRÀNG TRÊN

I. ĐẠI CƯƠNG

Tĩnh mạch mạc treo tràng trên là tĩnh mạch lớn trong ổ bụng thu nhận máu của toàn bộ ruột non và đại tràng phải và hợp lưu với tĩnh mạch lách trước khi đổ về gan qua tĩnh mạch cửa. Với lưu lượng máu khoảng 0,8 lít/phút, chiếm tới 2/3 lưu lượng máu về gan, vết thương tĩnh mạch mạc treo tràng trên có thể gây ra các triệu chứng sốc mất máu và nguy hiểm tới tính mạng. Người bệnh một cách nhanh chóng hoặc gây thiếu máu, hoại tử ruột non nếu không được xử lý kịp thời. Vì vậy, việc nắm rõ vị trí giải phẫu và phát hiện kịp thời các tổn thương tĩnh mạch mạc treo tràng trên là cực kỳ quan trọng đối với mỗi phẫu thuật viên tiêu hoá.

II. CHỈ ĐỊNH

- Chấn thương hoặc vết thương bụng có hoặc không có sốc mất máu
- Có hình ảnh máu tụ lớn ở mạc treo ruột non, bờ dưới tụy, sau phúc mạc trên phim cắt lớp vi tính.
- Trong quá trình phẫu thuật cắt u xâm lấn tĩnh mạch mạc treo tràng trên, chủ động cắt để đảm bảo tính triệt căn.

III. CHỐNG CHỈ ĐỊNH

Không có chống chỉ định tuyệt đối

IV. CHUẨN BỊ

1. Người thực hiện:

- 01 bác sỹ mổ chính, 02 bác sỹ phụ mổ
- 01 bác sỹ gây mê, 01 điều dưỡng phụ mê
- 01 dụng cụ viên, 01 điều dưỡng chạy ngoài

2. Người bệnh:

- Chuẩn bị thủ tục mổ như các trường hợp phẫu thuật cấp cứu / phiên thông thường.
- Giải thích cho gia đình và người bệnh nguy cơ, rủi ro trong trường hợp nghi ngờ có thể làm tổn thương mạch mạc treo tràng trên.

3. Phương tiện:

- Bộ dụng cụ đại phẫu và mạch máu lớn
- Chỉ mạch máu (Prolene) 3/0, 4/0, 5/0
- Mạch nhân tạo
- Bông gòn
- Máy siêu âm Doppler trong mổ (để đánh giá lưu lượng tĩnh mạch cửa khi cần)

4. Thời gian phẫu thuật:

- Tuỳ từng loại phẫu thuật và mức độ tổn thương.
- Trung bình từ 30 phút tới 3 giờ.

V. CÁC BƯỚC TIẾN HÀNH

1. Tư thế:

Người bệnh nằm ngửa, có thể kê gối dưới lưng, ngang mũi ức nếu điều kiện cho phép

2. Vô cảm: Gây mê toàn thân

3. Kỹ thuật:

- Bước 1: Thăm dò và đánh giá thương tổn bằng cách quan sát khối máu tụ và các tổn thương lân cận.

- Bước 2: Làm động tác Kocher để di động khối tá tràng đầu tụy.
- Bước 3: Mở phúc mạc dọc theo đường đi của tĩnh mạch mạc treo tràng trên bằng cách di động đại tràng phải và kéo căng ra thì đường đi của tĩnh mạch là đường kẻ từ đoạn cuối hồi tràng tới bờ dưới eo tụy.
- Bước 4: Bộc lộ tĩnh mạch mạc treo tràng trên phía trên tổn thương qua vị trí hợp lưu với tĩnh mạch lách và phía dưới tổn thương. Tùy vào mức độ và vị trí tổn thương mà quyết định làm các cầu nối cửa - cửa hoặc cửa - chủ tạm thời bằng mạch nhân tạo hoặc không.
- Bước 5: Khống chế hai đầu và bộc lộ vết thương tĩnh mạch mạc treo tràng trên. Khâu lại bằng chỉ Prolene 4/0, 5/0 khâu vết 1 lớp. Cầm máu tăng cường bằng bông gòn nếu cần.
- Bước 6: Kiểm tra kỹ các tổn thương phối hợp, đặt dẫn lưu ổ bụng. Đóng bụng theo các lớp giải phẫu.

Chú thích: Quy trình này áp dụng cho cả trường hợp phẫu tích giải phóng các u, hạch có xâm lấn vào tĩnh mạch mạc treo tràng trên và phải cắt vào tĩnh mạch này để đảm bảo tính triệt căn. Các bước kỹ thuật tương đối giống với các bước ở trên.

VI. THEO DÕI VÀ XỬ TRÍ TAI BIẾN

1. Theo dõi:

- Chảy máu: Theo dõi mạch, huyết áp, nhiệt độ, toàn trạng và tình trạng bụng, số lượng và màu sắc dịch dẫn lưu ít nhất 1h/lần trong 24h đầu.
- Thiếu máu ruột non: Theo dõi toàn trạng và mức độ chướng bụng, dấu hiệu viêm phúc mạc, xuất huyết tiêu hoá, đôi khi có sốt. Có thể đánh giá tưới máu ruột non bằng chụp Cắt lớp vi tính hoặc chụp mạch.
- Nhiễm trùng: Theo dõi toàn trạng, dấu hiệu nhiễm trùng toàn thân hoặc tại chỗ. Nguyên nhân nhiễm trùng có thể từ vết mổ, từ khối máu tụ, do thiếu máu hoại tử ruột hoặc do bỏ sót tổn thương.

2. Xử trí tai biến:

- Điều trị bảo tồn: cần cân nhắc và theo dõi sát tại cơ sở ngoại khoa
 - + Kháng sinh toàn thân
 - + Dinh dưỡng tích cực
 - + Truyền máu và các chế phẩm từ máu
- Phẫu thuật: Quyết định mổ lại sớm khi nghi ngờ chảy máu hoặc có dấu hiệu viêm phúc mạc.

KHÂU VẾT THƯƠNG ĐỘNG MẠCH MẠC TREQ TRÀNG TRÊN

I. ĐẠI CƯƠNG

Động mạch mạc treo tràng trên xuất phát ở mặt trước động mạch chủ bụng đi sau eo tụy và tĩnh mạch cửa xuống dưới trước khi chia các nhánh nuôi toàn bộ ruột non và đại tràng phải. Đôi khi động mạch này có biến đổi giải phẫu để cho nhánh nuôi gan phải và/hoặc gan trái. Là một nhánh lớn trực tiếp của động mạch chủ bụng nên vết thương động mạch mạc treo tràng trên có thể gây ra các triệu chứng sốc mất máu và nguy hiểm tới tính mạng người bệnh một cách nhanh chóng hoặc gây thiếu máu, hoại tử ruột non nếu không được xử lý chính xác. Vì vậy, việc nắm rõ vị trí giải phẫu và phát hiện kịp thời các tổn thương động mạch mạc treo tràng trên để xử trí một cách hiệu quả là cực kỳ quan trọng đối với mỗi phẫu thuật viên tiêu hoá.

II. CHỈ ĐỊNH

- Chấn thương hoặc vết thương bụng có hoặc không có sốc mất máu.
- Có hình ảnh máu tụ lớn ở mạc treo ruột non, bờ dưới tụy, sau phúc mạc trên phim cắt lớp vi tính.
- Trong quá trình phẫu thuật cắt u xâm lấn động mạch mạc treo tràng trên, chủ động cắt để đảm bảo tính triệt căn.

III. CHỐNG CHỈ ĐỊNH

Không có chống chỉ định tuyệt đối.

IV. CHUẨN BỊ

1. Người thực hiện:

- 01 bác sỹ mổ chính, 02 bác sỹ phụ mổ
- 01 bác sỹ gây mê, 01 điều dưỡng phụ mê
- 01 dụng cụ viên, 01 điều dưỡng chạy ngoài

2. Người bệnh:

- Chuẩn bị thủ tục mổ như các trường hợp phẫu thuật cấp cứu / phiên thông thường.
- Giải thích cho gia đình và người bệnh nguy cơ, rủi ro trong trường hợp nghi ngờ có thể làm tổn thương mạch mạc treo tràng trên.

3. Phương tiện:

- Bộ dụng cụ đại phẫu và mạch máu lớn
- Chỉ mạch máu (Prolene) 3/0, 4/0, 5/0
- Mạch nhân tạo
- Máy siêu âm Doppler trong mổ (để đánh giá lưu lượng tĩnh mạch cửa khi cần).

4. Thời gian phẫu thuật:

Tuỳ từng loại phẫu thuật và mức độ tổn thương.

Trung bình từ 1 tới 3 giờ.

V. CÁC BƯỚC TIẾN HÀNH

- 1. Tư thế:** Người bệnh nằm ngửa, có thể kê gối dưới lưng, ngang mũi ức nếu điều kiện cho phép.
- 2. Vô cảm:** Gây mê toàn thân
- 3. Kỹ thuật:**

- Bước 1: Thăm dò và đánh giá thương tổn bằng cách quan sát khối máu tụ và các tổn thương lân cận.
- Bước 2: Làm động tác Kocher để di động khối tá tràng đầu tụy.
- Bước 3: Phẫu tích bộc lộ động mạch mạc treo tràng trên ở trên và dưới tổn thương. Đặc biệt chú ý tới nguyên ủy của động mạch này nằm sâu sau phúc mạc, phía sau eo tụy. Đôi khi phải thắt động mạch vị tá tràng và di động tụy để bộc lộ tổn thương.
- Bước 4: Tùy vào mức độ và vị trí tổn thương mà quyết định khâu lại tổn thương tại chỗ bằng chỉ Prolene 4/0, 5/0 mũi rời.
- Bước 5: Kiểm tra lại tưới máu ngoại vi tại các quai ruột bằng quan sát hoặc siêu âm Doppler. Nếu tổn thương thiếu máu không hồi phục thì cắt đoạn ruột tương ứng.
- Bước 6: Kiểm tra kỹ để phát hiện các tổn thương phối hợp, đặt dẫn lưu ổ bụng.
- Bước 7: Đóng bụng theo các lớp giải phẫu.

Chú thích: Quy trình này áp dụng cho cả trường hợp phẫu tích giải phóng các u, hạch có xâm lấn vào động mạch mạc treo tràng trên và phải cắt vào động mạch này để đảm bảo tính triệt căn. Các bước kỹ thuật tương đối giống với các bước ở trên. Tuy nhiên, do tính chất cấp máu quan trọng nên ưu tiên điều trị bảo tồn.

VI. THEO DÕI CÁC TAI BIẾN, BIẾN CHỨNG VÀ NGUYÊN TẮC XỬ TRÍ

1. Theo dõi:

- Chảy máu: Theo dõi mạch, huyết áp, nhiệt độ, toàn trạng và tình trạng bụng, số lượng và màu sắc dịch dẫn lưu ít nhất 1h/lần trong 24h đầu.
- Thiếu máu ruột non: Theo dõi toàn trạng và mức độ chướng bụng, dấu hiệu viêm phúc mạc, xuất huyết tiêu hoá, đôi khi có sốc. Có thể đánh giá tưới máu ruột non bằng chụp Cắt lớp vi tính hoặc chụp mạch.
- Nhiễm trùng: Theo dõi toàn trạng, dấu hiệu nhiễm trùng toàn thân hoặc tại chỗ. Nguyên nhân nhiễm trùng có thể từ vết mổ, từ khối máu tụ, do thiếu máu hoại tử ruột hoặc do bỏ sót tổn thương.

2. Xử trí tai biến:

- Điều trị bảo tồn: cần cân nhắc và theo dõi sát tại cơ sở ngoại khoa
 - + Kháng sinh toàn thân
 - + Dinh dưỡng tích cực
 - + Truyền máu và các chế phẩm từ máu
- Phẫu thuật: Quyết định mổ lại sớm khi nghi ngờ chảy máu hoặc có dấu hiệu viêm phúc mạc.

BẮC CẦU ĐỘNG MẠCH MẠC TREO TRÀNG TRÊN BẢNG ĐOẠN TĨNH MẠCH HIỂN HOẶC ĐOẠN MẠCH NHÂN TẠO

I. ĐẠI CƯƠNG

Động mạch mạc treo tràng trên xuất phát ở mặt trước động mạch chủ bụng đi sau eo tụy và tĩnh mạch cửa xuống dưới trước khi chia các nhánh nuôi toàn bộ ruột non và đại tràng phải. Đôi khi động mạch này có biến đổi giải phẫu để cho nhánh nuôi gan phải và / hoặc gan trái. Là một nhánh lớn trực tiếp của động mạch chủ bụng nên tổn thương động mạch mạc treo tràng trên có thể gây ra các triệu chứng sốc mất máu và nguy hiểm tới tính mạng người bệnh một cách nhanh chóng hoặc gây thiếu máu, hoại tử ruột non nếu không được xử lý chính xác. Tổn thương này ít gặp trong chấn thương mà thường gặp trong phẫu tích và giải phóng các khối u, hạch xâm lấn vào động mạch này. Vì vậy, việc nắm rõ vị trí giải phẫu, phát hiện và xử trí kịp thời các tổn thương động mạch mạc treo tràng trên là cực kỳ quan trọng đối với mỗi phẫu thuật viên tiêu hoá.

II. CHỈ ĐỊNH

- Sau khi xử lý tổn thương động mạch mạc treo tràng trên do chấn thương hoặc vết thương bụng mà thấy các dấu hiệu thiếu máu ngoại vi của ruột non hoặc kiểm tra thấy dòng chảy không đảm bảo.
- Sau khi cắt đoạn động mạch nhưng vị trí hai đầu xa nhau nên không thể nối trực tiếp.
- Trong quá trình phẫu thuật, thăm dò thấy u xâm lấn động mạch mạc treo tràng trên nên chủ động bắc cầu để đảm bảo tưới máu ruột.

III. CHỐNG CHỈ ĐỊNH

- Toàn trạng nặng, diễn biến xấu không đảm bảo cho cuộc mổ kéo dài
- Không đủ điều kiện, trang thiết bị chuyên khoa mạch máu

IV. CHUẨN BỊ

1. Người thực hiện:

- 01 bác sỹ mổ chính, 02 bác sỹ phụ mổ
- 01 bác sỹ gây mê, 01 điều dưỡng phụ mê
- 01 dụng cụ viên, 01 điều dưỡng chạy ngoài

2. Người bệnh:

- Chuẩn bị thủ tục mổ như các trường hợp phẫu thuật cấp cứu / phiên thông thường.
- Giải thích cho gia đình và người bệnh nguy cơ, rủi ro trong trường hợp nghi ngờ có thể làm tổn thương mạch mạc treo tràng trên.

3. Phương tiện:

- Bộ dụng cụ đại phẫu và mạch máu lớn
- Chỉ mạch máu (Prolene) 3/0, 4/0, 5/0
- Đoạn mạch nhân tạo
- Máy siêu âm Doppler trong mổ (để đánh giá lưu lượng tĩnh mạch cửa khi cần)
- Kính lúp (nếu có)

4. Thời gian phẫu thuật:

- Tuỳ từng loại phẫu thuật và mức độ tổn thương.
- Trung bình từ 1 tới 3 giờ.

V. CÁC BƯỚC TIẾN HÀNH

1. **Tư thế:** Người bệnh nằm ngửa, có thể kê gối dưới lưng, ngang mũi ức nếu điều kiện cho phép. Bộc lộ và sát trùng mặt trước bên 2 đùi trong trường hợp chuẩn bị bắc cầu bằng tĩnh mạch hiển.
2. **Vô cảm:** Gây mê toàn thân
3. **Kỹ thuật:**
 - Bước 1: Thăm dò và đánh giá thương tổn bằng cách quan sát
 - Bước 2: Làm động tác Kocher để di động khối tá tràng đầu tụy.
 - Bước 3: Phẫu tích bộc lộ động mạch mạc treo tràng trên ở trên và dưới tổn thương. Đặc biệt chú ý tới nguyên ủy của động mạch này nằm sâu sau phúc mạc, phía sau eo tụy. Đôi khi phải thắt động mạch vị tá tràng và di động tụy để bộc lộ tổn thương.
 - Bước 4: Xác định vị trí làm cầu nối ở trên và dưới tổn thương.
 - Bước 5: Lấy tĩnh mạch hiển ở đùi trái hoặc phải tùy theo phẫu thuật viên. Thắt cẩn thận các nhánh bên bằng chỉ Prolene 4/0, 5/0. Bơm nước muối sinh lý phá bỏ các van tĩnh mạch và kiểm tra dòng chảy cũng như phát hiện các vị trí rò rỉ để khâu tăng cường bằng chỉ Prolene 4/0, 5/0. Đánh dấu hai đầu để tránh nối ngược. Trong trường hợp, bắc cầu bằng đoạn mạch nhân tạo thì không cần lấy tĩnh mạch này.
 - Bước 6: Dùng clamp mạch máu để kiểm soát hai đầu động mạch mạc treo tràng trên trên và dưới tổn thương một cách lần lượt. Mở thành mạch và bắc cầu bằng các miệng nối tận bên với chỉ Prolene 4/0, 5/0 khâu vắt.
 - Bước 7: Kiểm tra lưu thông máu qua cầu nối bằng cảm quan và siêu âm Doppler.
 - Bước 8: Cầm máu kỹ bằng cách mũi khâu tăng cường hoặc bông gòn.

VI. THEO DÕI VÀ NGUYÊN TẮC XỬ TRÍ CÁC TAI BIẾN, BIẾN CHỨNG

1. Theo dõi:

- Chảy máu: Theo dõi mạch, huyết áp, nhiệt độ, toàn trạng và tình trạng bụng, số lượng và màu sắc dịch dẫn lưu ít nhất 1h/lần trong 24h đầu.
- Thiếu máu ruột non: Theo dõi toàn trạng và mức độ chướng bụng, dấu hiệu viêm phúc mạc, xuất huyết tiêu hoá, đôi khi có sốc. Có thể đánh giá tưới máu ruột non bằng chụp Cắt lớp vi tính hoặc chụp mạch.
- Nhiễm trùng: Theo dõi toàn trạng, dấu hiệu nhiễm trùng toàn thân hoặc tại chỗ. Nguyên nhân nhiễm trùng có thể từ vết mổ, từ khối máu tụ, do thiếu máu hoại tử ruột hoặc do bỏ sót tổn thương.

2. Xử trí tai biến:

- Điều trị bảo tồn: cần cân nhắc và theo dõi sát tại cơ sở ngoại khoa
 - + Kháng sinh toàn thân
 - + Dinh dưỡng tích cực
 - + Truyền máu và các chế phẩm từ máu
- Phẫu thuật: Quyết định mổ lại sớm khi nghi ngờ chảy máu hoặc có dấu hiệu viêm phúc mạc.

CẮT ĐOẠN ĐỘNG MẠCH MẠC TREO TRÀNG TRÊN NỐI ĐỘNG MẠCH TRỰC TIẾP

I. ĐẠI CƯƠNG

Động mạch mạc treo tràng trên xuất phát ở mặt trước động mạch chủ bụng đi sau eo tụy và tĩnh mạch cửa xuống dưới trước khi chia các nhánh nuôi toàn bộ ruột non và đại tràng phải. Đôi khi động mạch này có biến đổi giải phẫu để cho nhánh nuôi gan phải và / hoặc gan trái. Là một nhánh lớn trực tiếp của động mạch chủ bụng nên tổn thương động mạch mạc treo tràng trên có thể gây ra các triệu chứng sốc mất máu và nguy hiểm tới tính mạng người bệnh một cách nhanh chóng hoặc gây thiếu máu, hoại tử ruột non nếu không được xử lý chính xác. Tổn thương này ít gặp trong chấn thương mà thường gặp trong phẫu tích và giải phóng các khối u, hạch xâm lấn vào động mạch này. Vì vậy, việc nắm rõ vị trí giải phẫu, phát hiện và xử trí kịp thời các tổn thương động mạch mạc treo tràng trên là cực kỳ quan trọng đối với mỗi phẫu thuật viên tiêu hoá.

II. CHỈ ĐỊNH

- Động mạch bị tổn thương do cơ chế chấn thương, không khâu cầm máu được do tổn thương phức tạp.
- Trong quá trình phẫu thuật, thăm dò thấy u xâm lấn động mạch mạc treo tràng trên nên phải cắt đoạn để đảm bảo tưới máu ruột.
- Điều kiện để nối trực tiếp là đoạn cắt không dài quá 3 cm để đảm bảo cho miệng nối không căng. Trong trường hợp khác thì nên nối gián tiếp qua tĩnh mạch hiển đảo chiều hoặc đoạn mạch nhân tạo.

III. CHỐNG CHỈ ĐỊNH

- Toàn trạng nặng, diễn biến xấu không đảm bảo cho cuộc mổ kéo dài.
- Không đủ điều kiện, trang thiết bị chuyên khoa mạch máu.

IV. CHUẨN BỊ

1. Người thực hiện:

- 01 bác sỹ mổ chính, 02 bác sỹ phụ mổ
- 01 bác sỹ gây mê, 01 điều dưỡng phụ mê
- 01 dụng cụ viên, 01 điều dưỡng chạy ngoài

2. Người bệnh:

- Chuẩn bị thủ tục mổ như các trường hợp phẫu thuật cấp cứu / phiên thông thường.
- Giải thích cho gia đình và người bệnh nguy cơ, rủi ro trong trường hợp nghi ngờ có thể làm tổn thương mạch mạc treo tràng trên.

3. Phương tiện:

- Bộ dụng cụ đại phẫu và mạch máu lớn
- Chỉ mạch máu (Prolene) 3/0, 4/0, 5/0
- Đoạn mạch nhân tạo
- Máy siêu âm Doppler trong mổ (để đánh giá lưu lượng tĩnh mạch cửa khi cần)
- Kính lúp (nếu có)

- 4. Thời gian phẫu thuật:** tùy từng loại phẫu thuật và mức độ tổn thương. Trung bình từ 1 tới 3 giờ.

V. CÁC BƯỚC TIẾN HÀNH

1. **Tư thế:** Người bệnh nằm ngửa, có thể kê gối dưới lưng, ngang mũi ức nếu điều kiện cho phép. Bộc lộ và sát trùng mặt trước bên 2 đùi trong trường hợp chuẩn bị bắc cầu bằng tĩnh mạch hiển.
2. **Vô cảm:** Gây mê toàn thân
3. **Kỹ thuật:**
 - Bước 1: Thăm dò và đánh giá thương tổn bằng cách quan sát.
 - Bước 2: Làm động tác Kocher để di động khối tá tràng đầu tụy.
 - Bước 3: Phẫu tích bộc lộ động mạch mạc treo tràng trên ở trên và dưới tổn thương. Đặc biệt chú ý tới nguyên uỷ của động mạch này nằm sâu sau phúc mạc, phía sau eo tụy. Đôi khi phải thắt động mạch vị tá tràng và di động tụy để bộc lộ tổn thương.
 - Bước 4: Clamp kiểm soát hai đầu mạch và cắt đoạn mạch có tổn thương.
 - Bước 5: Khâu nối trực tiếp hai đầu mạch bằng chỉ Prolene 4/0, 5/0 hoặc nhỏ hơn tùy vào đường kính đoạn mạch.
 - Bước 7: Kiểm tra lưu thông máu qua cầu nối bằng cảm quan và siêu âm Doppler.
 - Bước 8: Cầm máu kỹ bằng cách mũi khâu tăng cường hoặc bông gòn.

VI. THEO DÕI VÀ NGUYÊN TẮC XỬ TRÍ CÁC TAI BIẾN, BIẾN CHỨNG

1. Theo dõi

- Chảy máu: Theo dõi mạch, huyết áp, nhiệt độ, toàn trạng và tình trạng bụng, số lượng và màu sắc dịch dẫn lưu ít nhất 1h/lần trong 24h đầu.
- Thiếu máu ruột non: Theo dõi toàn trạng và mức độ chướng bụng, dấu hiệu viêm phúc mạc, xuất huyết tiêu hoá, đôi khi có sốc. Có thể đánh giá tưới máu ruột non bằng chụp cắt lớp vi tính hoặc chụp mạch.
- Nhiễm trùng: Theo dõi toàn trạng, dấu hiệu nhiễm trùng toàn thân hoặc tại chỗ. Nguyên nhân nhiễm trùng có thể từ vết mổ, từ khối máu tụ, do thiếu máu hoại tử ruột hoặc do bỏ sót tổn thương.

2. Xử trí tai biến

- Điều trị bảo tồn: cần cân nhắc và theo dõi sát tại cơ sở ngoại khoa
 - + Kháng sinh toàn thân
 - + Dinh dưỡng tích cực
 - + Truyền máu và các chế phẩm từ máu
- Phẫu thuật: Quyết định mổ lại sớm khi nghi ngờ chảy máu hoặc có dấu hiệu viêm phúc mạc.

DẪN LƯU HOẶC MỞ THÔNG MANH TRÀNG

I. ĐẠI CƯƠNG

Dẫn lưu hay mở thông manh tràng là thủ thuật đưa manh tràng ra ngoài thành bụng một cách trực tiếp hoặc qua ống dẫn lưu. Trước đây, thủ thuật này thường được chỉ định để giảm áp cho các trường hợp làm miệng nối đại trực tràng thấp nhiều nguy cơ nhưng do có nhiều biến chứng đi kèm mà hiệu quả không cao nên ngày nay, người ta thường dẫn lưu hồi tràng hơn là dẫn lưu manh tràng. Trường hợp được chỉ định nhiều nhất vẫn là viêm ruột thừa hoặc túi thừa manh tràng làm cho thành manh tràng bị mủn, không đảm bảo khi khâu kín.

II. CHỈ ĐỊNH

- Viêm ruột thừa hoặc túi thừa manh tràng gây viêm phúc mạc và tổn thương thành manh tràng.
- Giảm áp trong các trường hợp miệng nối đại trực tràng ở thấp.

III. CHỐNG CHỈ ĐỊNH

Chống chỉ định chung của phẫu thuật ổ bụng

IV. CHUẨN BỊ

1. Người thực hiện:

- 01 bác sỹ mổ chính, 01 bác sỹ phụ mổ
- 01 bác sỹ gây mê, 01 điều dưỡng phụ mê
- 01 dụng cụ viên, 01 điều dưỡng chạy ngoài

2. Người bệnh:

- Chuẩn bị thủ tục mổ như các trường hợp phẫu thuật cấp cứu/phiên thông thường.
- Giải thích cho gia đình và người bệnh nguy cơ, rủi ro.

3. Phương tiện:

- Bộ dụng cụ đại phẫu

4. Thời gian phẫu thuật:

- Tuỳ từng loại phẫu thuật và mức độ tổn thương.
- Trung bình từ 30 phút tới 60 phút.

V. CÁC BƯỚC TIẾN HÀNH

1. Tư thế: Người bệnh nằm ngửa. Đường mổ trắng giữa dưới rốn hoặc trắng bên bên phải

2. Vô cảm: Gây mê toàn thân

3. Kỹ thuật:

- Bước 1: Thăm dò và đánh giá thương tổn bằng cách quan sát
- Bước 2: Di động đại tràng phải, manh tràng và đoạn cuối hồi tràng
- Bước 3: Xử lý thương tổn (cắt ruột thừa, túi thừa... hoặc cắt u, đoạn đại tràng, làm miệng nối).
- Bước 4: Đánh giá tình trạng thành manh tràng và lựa chọn vị trí thuận lợi để dẫn lưu hay mở thông. Có thể sử dụng ngay gốc ruột thừa.
- Bước 5: Đưa manh tràng ra thành bụng, cố định thành manh tràng vào cân cơ thành bụng bằng các mũi chỉ rời.

- Bước 6: Cố định dẫn lưu / niêm mạc manh tràng vào thành bụng.
- Bước 7: Đóng bụng theo các lớp giải phẫu

VI. THEO DÕI VÀ NGUYÊN TẮC XỬ TRÍ CÁC TAI BIẾN, BIẾN CHỨNG

1. Theo dõi:

- Chảy máu: Theo dõi mạch, huyết áp, nhiệt độ, toàn trạng và tình trạng bụng, số lượng và màu sắc dịch dẫn lưu ít nhất 1h/lần trong 24h đầu.
- Nhiễm trùng: Theo dõi toàn trạng, dấu hiệu nhiễm trùng toàn thân hoặc tại chỗ. Nguyên nhân nhiễm trùng có thể từ vết mổ hoặc do rò, tụt vị trí cố định manh tràng.

2. Tai biến và xử trí:

- Điều trị bảo tồn: cần cân nhắc và theo dõi sát tại cơ sở ngoại khoa
 - + Kháng sinh toàn thân
 - + Dinh dưỡng tích cực
- Phẫu thuật: Quyết định mổ lại sớm khi nghi ngờ chảy máu hoặc có dấu hiệu viêm phúc mạc toàn thể.

CẮT TÚI THỪA ĐẠI TRÀNG

I. ĐẠI CƯƠNG

Túi thừa đại tràng là những cấu trúc dạng túi phát triển trong thành của đại tràng. Do thành đại tràng yếu so với các vị trí khác, hay gặp ở đại tràng sigma, đại tràng trái, manh tràng và cũng có thể gặp ở toàn bộ đại tràng. Thường gặp ở các nước phương Tây và các nước phát triển do liên quan đến chế độ ăn ít chất xơ và tăng theo tuổi (65% ở độ tuổi trên 85). Gần đây bệnh có gia tăng ở các nước đang phát triển. Người bệnh có túi thừa đại tràng có thể không biểu hiện triệu chứng hoặc biểu hiện một số triệu chứng (đầy hơi, rối loạn tiêu hoá, ỉa máu...). Chẩn đoán dựa vào cắt lớp vi tính và nội soi ống mềm. Điều trị nội là chủ yếu và chỉ phẫu thuật khi có biến chứng.

II. CHỈ ĐỊNH

- Thủng đại tràng do túi thừa.
- Áp xe quanh đại tràng
- Chảy máu do túi thừa
- Tắc: hẹp đại tràng, gây dính ruột
- Khóit viêm giả u
- Rò: bàng quang, âm đạo, ruột, da...
- Điều trị nội khoa không kết quả.

III. CHỐNG CHỈ ĐỊNH

- Thể trạng người bệnh quá yếu, cần hồi sức tích cực trước phẫu thuật.
- Người bệnh có các bệnh mãn tính nặng phối hợp. Ví dụ như bệnh tim, phổi...

IV. CHUẨN BỊ

1. Người thực hiện: phẫu thuật viên tiêu hoá hay ngoại chung

2. Người bệnh:

- Xét nghiệm cơ bản,
- XQuang ngực, siêu âm bụng,
- Nội soi đại tràng toàn bộ,
- Chụp cắt lớp vi tính,
- Chuẩn bị đại tràng theo quy định,

- Người bệnh và gia đình phải được giải thích rõ trước mổ về tình trạng bệnh và tình trạng chung, về những khả năng phẫu thuật sẽ thực hiện, về những tai biến, biến chứng, di chứng có thể gặp do bệnh, do phẫu thuật, do gây mê, tê, giảm đau, do cơ địa của người bệnh. Giải đáp những khúc mắc của người bệnh về bệnh tật, về phẫu thuật,... trong phạm vi cho phép.

3. Phương tiện: bộ phẫu thuật đại phẫu, chỉ tiêu châm và không tiêu,...

V. CÁC BƯỚC TIẾN HÀNH

- Tuỳ thuộc vào vị trí và biến chứng của túi thừa mà phẫu thuật viên quyết định điều trị phẫu thuật cắt đại tràng phải, cắt đại tràng trái, cắt toàn bộ đại tràng hay phẫu thuật Hartmann...

- Phẫu thuật có thể mổ mở hoặc mổ nội soi tùy thuộc vào tổn thương và toàn trạng của người bệnh.

1. Tư thế:

- Người bệnh nằm ngửa,
- Phẫu thuật viên đứng bên phải (nếu túi thừa đại tràng phải) hoặc bên trái (nếu túi thừa đại tràng trái, sigma) hoặc theo thói quen,
- Phụ mổ thứ 1 đứng đối diện phẫu thuật viên, phụ 2 đứng bên phải phẫu thuật viên,
- Dụng cụ viên đứng bên phải phụ mổ thứ nhất.

2. Vô cảm: gây mê nội khí quản hay tê vùng (ngoài màng cứng).

3. Kỹ thuật: Thời gian mổ dự kiến 120 - 180 phút

- Đường vào ổ bụng: theo một trong những đường sau tùy thuộc vào túi thừa nằm ở bên phải hay bên trái của đại tràng:

- Kiểm tra thương tổn, toàn bộ đại - trực tràng và các cơ quan trong ổ bụng.
- Phẫu tích đại tràng khỏi khỏi tổ chức dính
- Cắt và buộc động mạch và tĩnh mạch:
- Cắt nối đại tràng: dùng máy nối hay khâu tay
- Trong trường hợp đánh giá tình trạng thương tổn, điều kiện toàn thân hay phương tiện không cho phép nên đưa hai đầu ra thành bụng là hậu môn nhân tạo hay phẫu thuật kiểu Hartmann.

- Dẫn lưu: nên đặt dẫn lưu (dưới gan, Douglas, hoặc hố lách tùy tổn thương ở đại tràng trái hay phải).

- Đóng bụng: đóng một, hai hay ba lớp tùy theo thói quen và kinh nghiệm của phẫu thuật viên. Nếu vết mổ có nguy cơ bị nhiễm khuẩn thì đóng một lớp.

VI. THEO DÕI VÀ NGUYÊN TẮC XỬ TRÍ CÁC TAI BIẾN, BIẾN CHỨNG

1. Theo dõi:

- Thông thường như sau các trường hợp phẫu thuật bụng khác.
- Sau phẫu thuật phối hợp 2 loại kháng sinh từ 7 - 10 ngày.
- Cần lưu ý bồi phụ đủ nước, điện giải, protein máu (dựa vào chỉ số Albumin và Protein máu), truyền máu sau mổ (nếu có thiếu máu).

2. Tai biến - biến chứng và nguyên tắc xử trí :

2.1. Trong phẫu thuật: tổn thương các tạng, tùy theo từng tình huống mà xử trí phù hợp.

2.2. Sau phẫu thuật:

- Chảy máu sau mổ
- Áp xe tồn dư sau mổ: xác định bằng siêu âm hoặc chụp cắt lớp vi tính. Kiểm tra hệ thống dẫn lưu, tách vết mổ đặt lại hệ thống dẫn lưu hỗ trợ, dẫn lưu ổ áp xe dưới hướng dẫn siêu âm tùy thuộc vị trí ổ áp xe.

- Tiêu chảy: Tiêu chảy thường xảy ra trong vài tuần lễ đầu sau mổ. Tùy vào mức độ mất nước và điện giải có thể bù nước và điện giải bằng uống bổ sung Oserol hay truyền dịch bổ sung.
- Tai biến HMNT: xem bài làm HMNT.
- Tắc ruột

BÓC U XƠ, CƠ, ...TRỰC TRÀNG ĐƯỜNG TÀNG SINH MÔN

I. ĐẠI CƯƠNG

U xơ, cơ,...thường là các khối u lành tính của trực tràng, nằm trong tổ chức liên kết thành trực tràng.. Chiếm tỉ lệ nhỏ trong các khối u của trực tràng (còn lại trên 95 % là u biểu mô tuyến của trực tràng).

II. CHỈ ĐỊNH

Các khối u xơ, cơ, thần kinh,... của trực tràng ở 1/3 dưới, thăm trực tràng dễ dàng sờ thấy bờ trên u., u tương đối di động.

III. CHỐNG CHỈ ĐỊNH

- Ung thư biểu mô tuyến của trực tràng.
- Thể trạng người bệnh quá yếu, cần hồi sức tích cực trước phẫu thuật.
- Người bệnh già yếu, có các bệnh nặng phối hợp như suy tim, phổi,...
- Ung thư đã di căn xa đặc biệt là phúc mạc.
- U kích thước lớn, cố định, thăm trực tràng không sờ thấy cực trên khối u.

IV. CHUẨN BỊ

1. Người thực hiện: phẫu thuật viên tiêu hóa.

2. Người bệnh:

- Hồ sơ bệnh án đầy đủ với các kết quả xét nghiệm cơ bản (công thức máu, sinh hóa máu, đông máu, nước tiểu, ...) cho phép phẫu thuật.
- Chụp khung đại tràng, nội soi đại tràng và sinh thiết.
- Nếu nghi ngờ có thâm nhiễm hay rò vào các cơ quan khác cần xác minh rõ ràng bằng chụp cắt lớp, cộng hưởng từ, siêu âm nội soi,...
- Chuẩn bị đại tràng sạch bằng thuốc tẩy (fortrans,...), thụt tháo theo quy định.
- Nâng cao thể trạng người bệnh trước phẫu thuật bằng truyền dịch nuôi dưỡng, kháng sinh dự phòng.

3. Phương tiện: bộ phẫu thuật đại phẫu, chỉ khâu tiêu chậm, không tiêu,...

V. CÁC BƯỚC TIẾN HÀNH

1. Tư thế: phụ khoa.

2. Vô cảm: gây mê toàn thân, hoặc gây tê tủy sống.

3. Kỹ thuật: Thời gian mổ dự kiến 60 phút đến 120 phút

3.1. Phẫu thuật qua đường hậu môn (áp dụng cho khối u kích thước $\leq 4\text{cm}$):

- Nong rộng ống hậu môn.
- Mở trực tiếp vào vị trí khối u, lấy 1 phần tổ chức u làm sinh thiết tức thì nếu có thể.
- Phẫu tích bóc khối u ra khỏi thành trực tràng, tránh làm thủng thành trực tràng.

- Kiểm tra kỹ nếu có thủng thành trực tràng thì phải khâu lại. Trong trường hợp nghi ngờ thủng trực tràng vào ổ bụng phải mổ bụng kiểm tra, cần thiết thì làm hậu môn nhân tạo bảo vệ.

- Khâu lại chỗ mở trực tràng 2 lớp riêng biệt tổ chức liên kết và niêm mạc.

3.2. Phẫu thuật qua thành bên trực tràng (áp dụng cho khối u kích thước > 4cm):

- Đường rạch da ngoài cơ thắt, đi vào thành bên trực tràng qua hố ngồi.

- Phẫu tích cắt bỏ u như trên, tránh làm thủng niêm mạc trực tràng. Khâu lại trực tràng theo các lớp giải phẫu, nếu thủng niêm mạc trực tràng phải khâu lại.

- Nếu u to, vết mổ sâu, rộng, thủng lớn ở niêm mạc trực tràng nên làm hậu môn nhân tạo bảo vệ.

VI. THEO DÕI VÀ XỬ TRÍ TAI BIẾN, BIẾN CHỨNG

1. Chăm sóc và theo dõi:

- Chăm sóc và theo dõi người bệnh như các trường hợp phẫu thuật đường tiêu hóa nói chung, lưu ý tình trạng ra máu, dịch ở hậu môn.

- Dùng kháng sinh toàn thân, phối hợp 2 loại kháng sinh (metronidazol, cephalosporin thế hệ 3,...) từ 5 - 7 ngày.

- Dinh dưỡng đường tĩnh mạch 5- 7 ngày.

- Nhịn ăn uống từ 5 -7 ngày.

2. Xử trí tai biến, biến chứng:

- Chảy máu: mổ lại khâu cầm máu...

- Viêm phúc mạc do bục đường khâu: mổ lại, lau rửa sạch ổ bụng, làm hậu môn nhân tạo bảo vệ.

- Áp xe vùng mổ: phẫu thuật dẫn lưu áp xe.

PHẪU THUẬT ĐIỀU TRỊ BỆNH VERNEUIL

I. ĐẠI CƯƠNG

Bệnh Verneuil (**Hidradenitis suppurativa - Viêm nang mủ tuyến mồ hôi tiết mùi**) được mô tả đầu tiên vào năm 1839 bởi Velpeau. Vào năm 1854, Verneuil đặt tên cho rối loạn này và kết hợp nó với tuyến mồ hôi. Viêm tuyến mồ hôi nang mủ (VTMHNM) là một rối loạn biểu mô nang lông tuổi dậy thì ở da chứa tuyến mồ hôi tiết mùi gây suy nhược, tái phát, mãn tính ở vùng có tuyến mồ hôi tiết mùi của cơ thể: nách, vùng bẹn - tầng sinh môn thường gặp nhất, kế đến là núm vú, nếp dưới vú, vùng quanh rốn, da đầu, gò má của mặt, gáy, ống tai ngoài, vai, sau tai, dưới cằm. Hậu quả là chảy mủ nhầy và tạo sẹo tiến triển. Khi chẩn đoán chính xác VTMHNM (có apxe, rò, sẹo và rãnh xoang), điều trị ngoại khoa là phương pháp điều trị cần thiết để chữa lành bệnh và tránh biến chứng, bao gồm phẫu thuật tạm thời (rạch dẫn lưu mủ...) hoặc lấy bỏ toàn bộ da thương tổn (phẫu thuật triệt căn), còn các biện pháp nội khoa giúp ngừa tiến triển của bệnh và đóng vai trò hỗ trợ. Bệnh Verneuil là một thách thức với cả người bệnh và thầy thuốc, ảnh hưởng mãn tính suốt đời người bệnh nên cần lưu ý điều trị toàn diện cả về tâm lý cho người bệnh.

II. CHỈ ĐỊNH

Lựa chọn phẫu thuật tạm thời hoặc phẫu thuật triệt căn tùy theo bệnh cảnh, tình trạng người bệnh và yêu cầu của người bệnh, giai đoạn lâm sàng của bệnh Verneuil.

- Giai đoạn đầu: các ổ abscess riêng biệt, nhiều hoặc đơn độc không có sẹo hoặc rãnh xoang.

- Giai đoạn hai: áp xe tái phát, thương tổn riêng rẽ rộng nhiều hoặc đơn độc có tạo thành rãnh xoang và hóa sẹo.

- Giai đoạn ba: thương tổn rộng hoặc lan tỏa có nhiều rãnh xoang liên kết với nhau và áp xe. Những tổn thương tầng sinh môn ở giai đoạn ba của bệnh có thể dẫn đến ung thư biểu mô tế bào vảy sau 10 năm ([squamous cell carcinoma](#)).

III. CHỐNG CHỈ ĐỊNH

Chống chỉ định chung của can thiệp Ngoại khoa

IV. CHUẨN BỊ

(xem bài nguyên tắc chung phẫu thuật vùng hậu môn – trực tràng)

V. CÁC BƯỚC TIẾN HÀNH

- 1. Tư thế:** Người bệnh nằm ngửa ở tư thế phụ khoa hay nằm sấp đặt gối dưới bụng hay nằm ngửa dang hai tay để bộc lộ rõ vùng phẫu thuật.
- 2. Vô cảm:** Tùy theo loại thủ thuật, phẫu thuật có thể lựa chọn các hình thức gây tê tại chỗ, châm tê, gây tê vùng, gây mê nội khí quản hay tĩnh mạch.
- 3. Kỹ thuật:** Thời gian mổ dự kiến 60 phút

3.1. Trong giai đoạn cấp, rạch dẫn lưu tổn thương nang mủ giúp rút ngắn thời gian bệnh, nhưng tái phát nhiễm trùng hầu như không tránh khỏi. Đối với các tổn thương nang mủ apxe tầng sinh môn, đặt van Hill - Ferguson (van bán nguyệt che phần còn lại

của ống hậu môn trực tràng) kiểm tra các tổn thương cạnh hậu môn có đường rò thông vào ống hậu môn hay không bằng cách bơm oxy già qua các lỗ viêm mủ quanh hậu môn. Trong trường hợp này, mở rãnh xoang và nạo đường rò có vai trò quan trọng như điều trị ban đầu chuẩn bị cho can thiệp sâu hơn.

Đối với những **tổn thương có hai lỗ rò** xa nhau nối với nhau bằng một đường rò dưới da. Cắt da hình thoi quanh lỗ rò song song với nếp gấp da, rồi bơm xanh methylen để thấy chính xác đường rò, và mô xơ hình ống dưới da được lấy thành khối. Đối với thương tổn nhỏ có thể đóng da trực tiếp.

3.2. Khi bệnh mãn tính và lan rộng, lấy bỏ vùng ảnh hưởng và vùng tuyến mồ hôi tiết mùi lân cận ngoài phần bệnh 2 cm là lựa chọn tốt nhất để giảm thiểu tái phát. Khi tổn thương lan rất rộng, cả hai bên, cần phẫu thuật thành nhiều đợt.

- Để xác định phần mang tuyến mồ hôi tiết mùi, dùng phương pháp tinh bột - iodine để phát hiện nang lông. Để bảo đảm lấy hết các cuộn sâu của tuyến mồ hôi tiết mùi, cần lấy mô dưới da đến lớp cân cơ, hoặc ít nhất 5 mm mở dưới da. Tiêm 3-5 ml dung dịch methylen-violet để phát hiện sự lan rộng của rãnh xoang. Tất cả các vùng nhuộm màu cần lấy hết.

- Dùng dao điện hoặc có thể dùng laser CO₂ để cắt và để liền thứ phát thường cho kết quả tốt và ít biến chứng. Thời gian hồi phục thường sau 4-8 tuần. Phương pháp này triệt căn hiệu quả túi, rãnh nhiễm trùng và bảo tồn chức năng cơ vòng.

+ Phẫu thuật triệt căn bệnh có thể tạo ra mảng khuyết da không đóng trực tiếp được. Trong những trường hợp này, các kỹ thuật che phủ khuyết da của phẫu thuật tạo hình có vai trò quan trọng và lựa chọn phương pháp thích hợp phụ thuộc vào kích thước và vị trí thiếu da. Băng áp lực âm (VAC- Vacuum Assisted Closure) đặc biệt hữu ích trong điều trị vết thương ở vùng nhô lên cần ghép da. Có thể dùng vạt da để che phủ thương tổn tùy vị trí. Nếu mảng khuyết da quá lớn, không thể đóng hoặc dùng vạt da tại chỗ có thể dùng tấm bọt polyurethane để giúp tái tạo mô hạt.

VI. THEO DÕI VÀ XỬ TRÍ BIẾN CHỨNG

1. Theo dõi

- Thường cho kháng sinh toàn thân, thuốc giảm đau 3 - 5 ngày. Ngày đầu dùng đường tiêm, từ ngày thứ 2 dùng đường uống. Bắt đầu ăn trở lại sau mổ 6 giờ.

- Săn sóc tại chỗ: Thay băng 1-2 lần/ngày, bằng các dung dịch sát khuẩn. Với vết mổ vùng tầng sinh môn, cần giữ sạch vết mổ: sau đại tiện rửa sạch hậu môn, thấm khô. Ngâm rửa tầng sinh môn nước muối ấm. Cần chăm sóc đặc biệt vết mổ khuyết da sau phẫu thuật triệt căn (VAC, tấm polyurethane...) trong thời gian chờ phẫu thuật ghép da thì hai.

- Tái phát sau phẫu thuật triệt căn có thể gặp ở vùng lân cận vết mổ hoặc vùng xa hơn. Tỷ lệ tái phát cao nhất là 50% ở vùng dưới vú. Cần giải thích cho người bệnh và có kế hoạch theo dõi người bệnh lâu dài để can thiệp phẫu thuật sớm khi có tái phát.

2. Xử trí biến chứng

- Chảy máu: Nếu mức độ chảy máu nhiều, không tự cầm, cần kiểm tra lại vết mổ để cầm máu bằng đốt điện hay khâu.

- Đau: dùng thuốc giảm đau loại paracetamol.
- Bí đái: thường gặp sau gây tê tủy sống, hoặc do người bệnh đau nhiều cũng gây khó tiểu tiện. Nếu cần thiết phải đặt sonde bàng quang.
- Mất dịch, rối loạn điện giải, hạ protein máu dẫn đến suy thận do cắt bỏ tổn thương da quá rộng: chia thành nhiều đợt phẫu thuật, bù nước, điện giải, protein qua truyền tĩnh mạch.
- Nhiễm trùng tại chỗ hoặc lan toả: chăm sóc vết mổ, thay băng nhiều lần trong ngày, điều chỉnh kháng sinh theo kháng sinh đồ.
- Biến chứng xa: Co kéo sẹo, hạn chế cử động chi, thiếu máu do nhiễm trùng mạn tính, ung thư hóa với Verneuil vùng quanh hậu môn.

ĐIỀU TRỊ HẸP HẬU MÔN BẰNG CẮT VÒNG XƠ, TẠO HÌNH HẬU MÔN

I. ĐẠI CƯƠNG

1. Định nghĩa: Hẹp hậu môn là một biến chứng hiếm gặp nhưng nghiêm trọng trong phẫu thuật hậu môn trực tràng, thường gặp nhất trong phẫu thuật điều trị trĩ.

2. Phân loại :

- Theo độ hẹp:

+ Hẹp nhẹ: hậu môn khó dứt lọt ngón trở.

+ Hẹp vừa: dứt ngón trở.

+ Hẹp nặng: cả ngón út cũng khó dứt lọt.

- Phân loại theo độ cao:

+ Hẹp ở thấp: dưới đường lược 0.5cm (65%).

+ Hẹp ở giữa: từ dưới đường lược 0,5cm đến trên đường lược 0,5 cm (18,5%)

+ Hẹp ở cao: trên đường lược 0,5cm (8%) .

+ Hẹp lan tỏa chiếm toàn bộ chiều dài ống HM (6,5%) .

3. Điều trị hẹp hậu môn hiệu quả nhất là ngăn ngừa: tuân thủ các nguyên tắc phẫu thuật vùng hậu môn - trực tràng, dùng chỉ tiêu và tiết kiệm mô, tránh đắp thuốc, vệ sinh tránh viêm nhiễm. Điều trị phẫu thuật chỉ định cho hẹp nặng và hẹp vừa khi điều trị nội và thủ thuật không có kết quả.

II. CHỈ ĐỊNH

- Hẹp hậu môn xơ hóa nặng.

- Hẹp xơ hậu môn xơ hóa vừa mà điều trị nội và thủ thuật không kết quả.

- Hẹp xơ hậu môn kiểu màng ngăn, kiểu hình vòng (trên một đoạn ngắn hơn 2 cm), kiểu hình ống (trên một đoạn dài hơn 2 cm).

III. CHỐNG CHỈ ĐỊNH

- Chống chỉ định chung của can thiệp ngoại khoa.

- Hẹp hậu môn do những tổn thương ác tính.

- Hậu môn đang viêm nhiễm.

IV. CHUẨN BỊ

(xem bài nguyên tắc chung phẫu thuật vùng hậu môn - trực tràng).

V. CÁC BƯỚC TIẾN HÀNH

1. Tư thế: (xem bài nguyên tắc chung phẫu thuật vùng hậu môn - trực tràng).

2. Vô cảm: (xem bài nguyên tắc chung phẫu thuật vùng hậu môn - trực tràng).

3. Kỹ thuật: Thời gian mổ dự kiến khoảng 30 - 45 phút

3.1. Nguyên tắc: bảo tồn tối đa cấu trúc giải phẫu và chức năng sinh lý của hệ thống cơ thắt hậu môn để bảo đảm chức năng tự chủ của ống hậu môn.

3.2. Cụ thể:

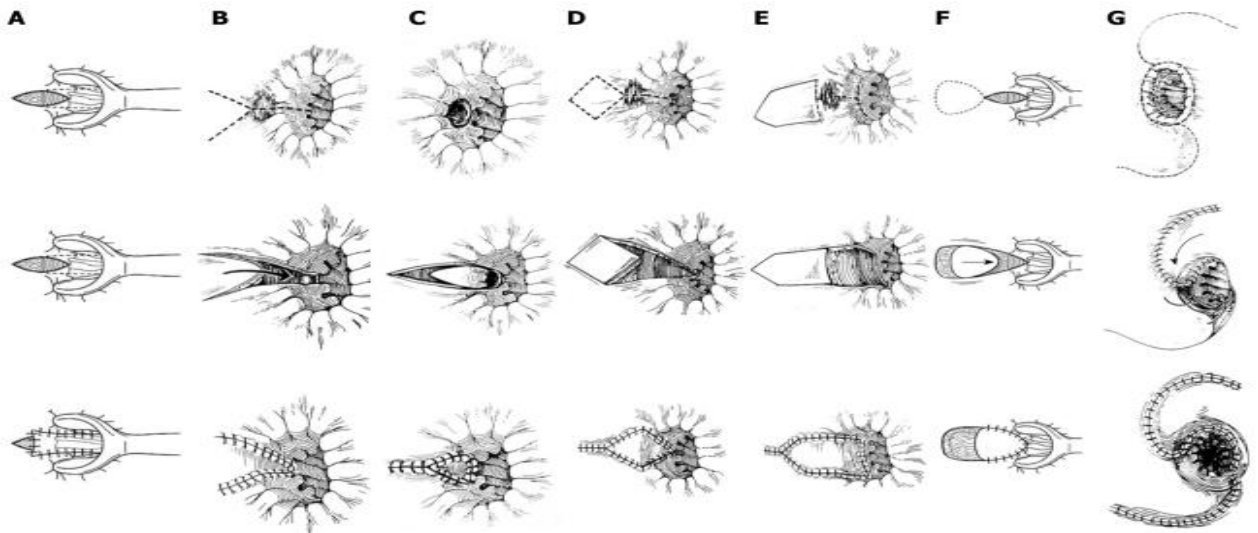
- Xác định kiểu hẹp, vị trí và độ dài vòng xơ hẹp hậu môn

- Dùng dao điện cắt mở vòng xơ hẹp, thường mở vị trí 6h.
- Có thể kết hợp mở cơ thắt trong bán phần phía bên
- Tạo hình ống hậu môn trong trường hợp hẹp nặng để giải quyết việc mất nhiều mô ở ống hậu môn. Có nhiều loại phẫu thuật tạo hình chuyên vạt ở ống hậu môn giúp làm mềm mại phần cầu da niêm mạc ống hậu môn và thay thế phần sẹo xơ:

+ Phương pháp Martin (Hình 1 - A): là phương pháp hạ vạt niêm mạc phía bên (Lateral mucosal advancement flap). Dùng để sửa những sẹo hẹp ở độ cao trung bình. Mở cơ thắt trong nên được thực hiện nếu có những dấu hiệu của hẹp chức năng. Phẫu tích dưới niêm mạc của ống hậu môn và phần thấp trực tràng qua một đường rạch ngang ở đường lược. Vạt niêm mạc được kéo xuống đến phía ngoài cơ thắt trong gân phần da rìa hậu môn, phần còn lại của vết thương được để hở để tránh tối đa việc lộ niêm mạc và tiết dịch.

Nếu 50% vòng ống hậu môn bị sẹo xơ thì có thể dùng phương pháp hạ niêm mạc (Martin), tuy nhiên nếu nhiều hơn 50% vòng ống hậu môn thì các phương pháp khác nên được lựa chọn.

+ Các phương pháp khác: chuyển vạt Y-V (Hình 1 - B), chuyển vạt V-Y (Hình 1-C), tạo vạt hình kim cương (Hình 1-D), tạo vạt hình ngôi nhà (Hình 1 -E), tạo vạt hình chữ U (Hình 1 - F), chữ C và hình chữ S (Hình 1 - G).



Hình 1 : Các phương pháp chuyển vạt tạo hình ống hậu môn.

VI. THEO DÕI

(xem bài nguyên tắc chung phẫu thuật vùng hậu môn - trực tràng).

- Ngâm hậu môn 2 - 3 lần/ ngày, dùng nước ấm, có thể pha loãng với dung dịch betadine.

- Thay băng 2 lần / ngày với các dung dịch sát khuẩn sao cho vết thương liền từ sâu ra nông, tránh khép miệng sớm vết thương.

- Người bệnh sau mổ ăn chế độ nhiều xơ, nhuận tràng trong khoảng thời gian ngắn sau mổ. Một số trường hợp người bệnh nên được cho táo bón 3-5 ngày và sau đó ăn theo chế độ nhiều xơ.

VII. XỬ TRÍ TAI BIẾN

- Đau sau mổ: Dùng thuốc giảm đau loại paracetamol, ngâm hậu môn nước ấm cũng là biện pháp giảm đau tốt.
- Chảy máu: tùy mức độ, có thể băng ép hoặc đốt điện, khâu cầm máu
- Hoại tử mảnh ghép tạo hình ống hậu môn
- Trường hợp nhiễm trùng nặng, toàn trạng người bệnh kém, suy kiệt cần điều trị tích cực: ngâm rửa sạch tại chỗ, kháng sinh toàn thân mạnh, nâng cao thể trạng, chữa các bệnh phối hợp.

PHẪU THUẬT CẮT U NHÚ ỚNG HẬU MÔN (CONDYLOME)

I. ĐẠI CƯƠNG

U nhú ống hậu môn là dạng quá sản biểu mô niêm mạc ống hậu môn tại đường lược do quá trình viêm tăng sinh, đôi khi có cuống dài và sa ra ngoài khi đại tiện. Condyloome ống hậu môn hay sùi mào gà hậu môn là những tổn thương dạng mụn sùi vùng hậu môn do virus gây u nhú ở người HPV (Human Pappilloma Virus), rất dễ lây lan. U nhú, condylome to gây tăng tiết dịch ống hậu môn, đau, chảy máu khi đại tiện, cảm giác ngứa và vướng ở hậu môn và mùi khó chịu. Điều trị condylome cơ bản là điều trị nội khoa, tỉ lệ tái phát dao động từ 20-70%. Chỉ định điều trị dựa vào kết quả mô bệnh học.

II. CHỈ ĐỊNH

U nhú ống hậu môn lớn gây vướng, khó chịu do ngứa, viêm nhiễm, ỉa máu và đau hậu môn.

III. CHỐNG CHỈ ĐỊNH

Chống chỉ định chung của can thiệp ngoại khoa.

IV. CHUẨN BỊ

(xem bài nguyên tắc chung phẫu thuật vùng hậu môn - trực tràng).

V. CÁC BƯỚC TIẾN HÀNH

1. Tư thế: (xem bài Nguyên tắc chung phẫu thuật vùng hậu môn - trực tràng).

2. Vô cảm: (xem bài Nguyên tắc chung phẫu thuật vùng hậu môn - trực tràng).

Có thể thực hiện dưới gây tê tùy sống hoặc dưới gây tê tại chỗ.

3. Kỹ thuật: Thời gian mổ dự kiến 30 phút

- Nguyên tắc kỹ thuật:

+ Bảo tồn tối đa cấu trúc giải phẫu và chức năng sinh lý của hệ thống cơ thắt hậu môn để bảo đảm chức năng tự chủ của ống hậu môn.

+ Không tạo ra các sẹo làm biến dạng vùng tăng sinh mô, ống hậu môn trực tràng gây đau và ảnh hưởng tới chức năng đại tiện.

Cụ thể:

- Đánh giá thương tổn:

+ Đặt van Hill – Ferguson vào hậu môn

+ Đánh giá các thương tổn phối hợp

- Cắt u nhú bằng dao điện, lấy hết tổn thương, tránh thủng trực tràng. Khâu cầm máu điện cắt nếu cần. Lấy bệnh phẩm gửi xét nghiệm mô bệnh học.

- Kiểm tra lại vết mổ: Cầm máu. Băng betadine.

VI. THEO DÕI VÀ XỬ TRÍ TAI BIẾN (xem bài Nguyên tắc chung phẫu thuật vùng hậu môn - trực tràng).

1. Theo dõi:

- Thường cho kháng sinh, thuốc giảm đau 3 – 5 ngày. Uống thêm thuốc nhuận tràng, tránh táo bón đọng phân trong trực tràng gây kích thích đại tiện, gây đau kéo dài. Bắt đầu ăn trở lại sau mổ 6 giờ.

- Trường hợp mụn sùi condylome nhiều, lấy rộng, nhịn ăn vài ngày, dùng thuốc gây táo bón tránh phân đi qua vết mổ.

- Săn sóc tại chỗ: giữ sạch vết mổ (sau đại tiện rửa sạch hậu môn, thấm khô). Thay băng hàng ngày. Thường không cần đặt viên đạn điều trị trĩ (Proctolog) vào hậu môn. Bôi thuốc chữa sùi mào gà theo chỉ định chuyên khoa da liễu.

2. Xử trí tai biến (xem bài Nguyên tắc chung phẫu thuật vùng hậu môn - trực tràng).

- Chảy máu: Nếu mức độ chảy máu nhiều, không tự cầm cần kiểm tra lại vết mổ để cầm máu bằng đốt điện hay khâu.

- Đau nhiều: dùng thuốc giảm đau.

- Bí đại: thường gặp sau gây tê tủy sống, hoặc do người bệnh đau nhiều cũng gây khó tiểu tiện. Nếu cần thiết phải đặt ống thông bàng quang.

CẮT U LÀNH TÍNH ỚNG HẬU MÔN

I. ĐẠI CƯƠNG

U lành tính ống hậu môn là dạng u do quá sản lành tính các tổ chức của ống hậu môn như polype, u cơ, adenome...Khối u nằm trong giới hạn ống hậu môn (từ trên đường lược 2 cm đến dưới đường lược 2 cm), có thể là một hay nhiều khối u đường kính từ vài milimet đến vài centimet, nhô lên bề mặt, có chân rộng hoặc hẹp (cuống). Thường có chỉ định cắt bỏ vì có nguy cơ chảy máu, chèn ép và ác tính hóa. Chỉ định can thiệp cần dựa vào kết quả mô bệnh học. U nhú tại đường lược là dạng thường gặp nhất, đã được đề cập trong một bài riêng.

II. CHỈ ĐỊNH

- U lành tính ống hậu môn kích thước > 5 mm, số lượng nhiều.
- U lành tính ống hậu môn làm người bệnh khó chịu do cảm giác ngứa, viêm nhiễm, chảy máu và đau hậu môn.

III. CHỐNG CHỈ ĐỊNH

- Chống chỉ định chung của can thiệp ngoại khoa.
- Khối u to, chân bám rộng, đã ung thư hoá.

IV. CHUẨN BỊ (xem bài nguyên tắc chung phẫu thuật vùng hậu môn - trực tràng).

V. CÁC BƯỚC TIẾN HÀNH

1. Tư thế: (xem bài Nguyên tắc chung phẫu thuật vùng hậu môn - trực tràng).

2. Vô cảm: (xem bài Nguyên tắc chung phẫu thuật vùng hậu môn - trực tràng).

Có thể thực hiện dưới gây tê tùy sống hoặc dưới gây tê tại chỗ.

3. Kỹ thuật: Thời gian mổ dự kiến 30 phút

Nguyên tắc kỹ thuật:

Bảo tồn tối đa cấu trúc giải phẫu và chức năng sinh lý của hệ thống cơ thắt hậu môn để bảo đảm chức năng tự chủ của ống hậu môn.

Không tạo ra các sẹo làm biến dạng vùng tầng sinh môn, ống hậu môn trực tràng gây đau và ảnh hưởng tới chức năng đại tiện.

Cụ thể:

- Đánh giá thương tổn:

Đặt van Hill - Ferguson vào hậu môn

Đánh giá các thương tổn phối hợp

- Xác định chính xác chân khối u, cắt khối u sâu xuống lớp cơ thắt trong của ống hậu môn.

+ Sinh thiết sát lớp cơ gửi giải phẫu bệnh

+ Khâu kín diện cắt u. Có thể khâu mũi rời hoặc khâu vát. Nên dùng loại chỉ nhỏ, tự tiêu (Vicryl 4.0 hoặc 5.0).

- Kiểm tra lại vết mổ: Cầm máu. Băng betadine.

VI. THEO DÕI VÀ XỬ TRÍ TAI BIẾN (xem bài Nguyên tắc chung phẫu thuật vùng hậu môn - trực tràng).

1. Theo dõi:

- Thường cho kháng sinh, thuốc giảm đau 3 – 5 ngày. Uống thêm thuốc nhuận tràng, tránh táo bón đọng phân trong trực tràng gây kích thích đại tiện, gây đau kéo dài. Bắt đầu ăn trở lại sau mổ 6 giờ.

- Trường hợp u to, chân rộng, nhịn ăn 3 – 5 ngày, dùng thuốc gây táo bón tránh phân đi qua vết mổ.

- Săn sóc tại chỗ: giữ sạch vết mổ (sau đại tiện rửa sạch hậu môn, thấm khô). Thay băng hàng ngày. Thường không cần đặt viên đạn điều trị trĩ (Proctolog) vào hậu môn.

2. Xử trí tai biến (xem bài Nguyên tắc chung phẫu thuật vùng hậu môn - trực tràng):

- Phẫu thuật cắt u lành tính ống hậu môn đơn giản, ít mất máu, ít đau, ít biến chứng sau mổ.

- Chảy máu: có thể biểu hiện dạng tụ máu vùng khâu diện cắt. Nếu mức độ chảy máu nhiều, không tự cầm cần kiểm tra lại vết mổ để cầm máu bằng đốt điện hay khâu.

- Đau nhiều: dùng thuốc giảm đau.

- Bí đại: thường gặp sau gây tê tủy sống, hoặc do người bệnh đau nhiều cũng gây khó tiêu tiện. Nếu cần thiết phải đặt ống thông bàng quang.

PHẪU THUẬT ĐIỀU TRỊ TÁO BÓN DO RỐI LOẠN CƠ THẤT CƠ MU - TRỰC TRÀNG (ANISMUS)

I. ĐẠI CƯƠNG

Táo bón do rối loạn cơ thất cơ mu - trực tràng (Anismus) là bệnh thường gặp nhất trong hội chứng tắc nghẽn đường ra (outlet obstruction syndronme) hay hội chứng tắc nghẽn đại tiện (obstructed defecation syndrome - ODS) do bất đồng vận cơ sàn chậu, hiện nay điều trị chủ yếu bằng tiêm độc tố botulinum (botulinum toxin A) vào 2 bên đai cơ mu trực tràng.

II. CHỈ ĐỊNH

Cơ mu - trực tràng không giãn khiến góc hậu môn - trực tràng không mở rộng trong thì rặn tổng phân.

III. CHỐNG CHỈ ĐỊNH

- Thể trạng người bệnh quá yếu, cần hồi sức tích cực trước phẫu thuật.
- Người bệnh già yếu có các bệnh phối hợp tim, phổi nặng.
- Phụ nữ mang thai hoặc cho con bú.
- Cẩn thận đối với những Người bệnh mắc bệnh nhược cơ hoặc đang điều trị aminoglycosides.

IV. CHUẨN BỊ

1. **Người thực hiện:** phẫu thuật viên tiêu hoá hay chuyên khoa sàn chậu

2. **Người bệnh:**

- Khám lâm sàng người bệnh táo bón mạn tính thấy sự co cứng của cơ mu - trực tràng khi rặn.

- Các xét nghiệm cận lâm sàng: đo áp lực hậu môn - trực tràng; nghiệm pháp tổng bóng; đo điện cơ; cộng hưởng từ tổng phân

- Người bệnh phải được giải thích rõ trước mổ về tình trạng bệnh và tình trạng chung, về những khả năng phẫu thuật sẽ thực hiện, về những tai biến, biến chứng, di chứng có thể gặp do bệnh, do phẫu thuật, do gây mê, tê, giảm đau, do cơ địa của người bệnh.

3. **Phương tiện:**

- Độc tố Botulinum type A (Botox hoặc Dysport...)

- Van ống hậu môn

V. CÁC BƯỚC TIẾN HÀNH

1. **Tư thế:** tư thế sản khoa.

2. **Vô cảm:** gây mê nội khí quản hay tê vùng (ngoài màng cứng, tê tại chỗ).

3. **Kỹ thuật:** Thời gian dự kiến 30 - 45 phút

3.1. Xác định 2 quai bên hoặc quai sau của bó cơ mu - trực tràng.

3.2. Tiêm độc tố botulinum type A vào 2 quai bên liều 10U (Botox) mỗi quai bên (vị trí 4 giờ và 8 giờ) hoặc 20U vào quai sau của cơ mu trực tràng (1 đơn vị của Botox = 3-4 đơn vị Dysport)

VI. THEO DÕI VÀ NGUYÊN TẮC XỬ TRÍ CÁC TAI BIẾN - BIẾN CHỨNG

1. Theo dõi:

- Phản ứng phụ của độc tố Botulinum có thể làm yếu các mô hoặc cơ lân cận.
- Theo dõi tình trạng bệnh do thời gian tác động của độc tố Botulinum có giới hạn.

2. Xử trí tai biến:

- Choáng do dị ứng thuốc. Cần nằm lại theo dõi 1-2 giờ.
- Chảy máu hay tụ máu chỗ tiêm: ép gạc hoặc miếng cầm máu.

PHẪU THUẬT CẮT LỌC, XỬ LÝ VẾT THƯƠNG TẦNG SINH MÔN ĐƠN GIẢN

I. ĐẠI CƯƠNG

- Vết thương tầng sinh môn đơn giản là những vết thương phần mềm đơn thuần không kèm theo các thương tổn nặng vùng tiểu khung.

- Có nhiều nguyên nhân gây vết thương tầng sinh môn như do tai nạn giao thông, do ngồi vào vật nhọn, do tai biến sản khoa,...

II. CHỈ ĐỊNH

Vết thương phần mềm vùng tầng sinh môn.

III. CHỐNG CHỈ ĐỊNH

Các vết thương tầng sinh môn kèm theo thương tổn khác ở tiểu khung như trực tràng, ống hậu môn, cơ thắt, niệu đạo, bàng quang, xương chậu,...

IV. CHUẨN BỊ

- Người thực hiện: phẫu thuật viên ngoại chung hoặc phẫu thuật viên tiêu hóa.

- Người bệnh: thường đến viện trong tình trạng cấp cứu, cho kháng sinh, truyền dịch.

- Phương tiện: bộ phẫu thuật trung phẫu, các loại chỉ tiêu chậm và không tiêu,...

V. CÁC BƯỚC TIẾN HÀNH

1. **Tư thế:** phụ khoa hoặc nằm sấp.

2. **Vô cảm:** gây tê vùng, gây tê tại chỗ hoặc gây mê toàn thân.

3. **Kỹ thuật:** Thời gian dự kiến phẫu thuật 45 - 60 phút

- Lấy dị vật như sỏi, đá, mảnh tre...

- Làm sạch vết thương bằng nước muối, oxy già, betadine...

- Cắt lọc tổ chức dập nát hoặc hoại tử không còn mạch nuôi. Cố gắng bảo tồn tối đa da vùng tầng sinh môn, sẽ cắt lọc lần 2 nếu tổ chức bị hoại tử tiếp.

- Không khâu kín vết thương.

VI. THEO DÕI VÀ XỬ TRÍ TAI BIẾN

1. Chăm sóc và theo dõi:

- Chăm sóc và theo dõi người bệnh như các trường hợp phẫu thuật vết thương phần mềm khác.

- Dùng kháng sinh toàn thân (metronidazol, cephalosporin thế hệ 3,...).

- Thay băng một đến nhiều lần trong ngày nếu vết thương rộng, bẩn.

2. Xử trí tai biến:

- Chảy máu: băng ép bằng gạc hoặc khâu cầm máu khi cần thiết.

- Nhiễm trùng: thay băng nhiều lần trong ngày, có thể cắt lọc lại lần 2, trong một số trường hợp phải làm hậu môn nhân tạo.

PHẪU THUẬT CẮT LỌC, XỬ LÝ VẾT THƯƠNG TẦNG SINH MÔN PHỨC TẠP

I. ĐẠI CƯƠNG

- Vết thương tầng sinh môn phức tạp là những vết thương tầng sinh môn có tổn thương cơ thắt, ống hậu môn hoặc và kèm theo các thương tổn nặng vùng tiểu khung như trực tràng, bàng quang, niệu đạo, xương chậu,...

- Có nhiều nguyên nhân gây vết thương tầng sinh môn như do tai nạn giao thông, do ngồi vào vật nhọn, do tai biến sản khoa,...

II. CHỈ ĐỊNH

Các vết thương tầng sinh môn kèm theo thương tổn khác ở tiểu khung như trực tràng, ống hậu môn, cơ thắt, niệu đạo, bàng quang, xương chậu,...

III. CHUẨN BỊ

- Người thực hiện: phẫu thuật viên ngoại chung hoặc phẫu thuật viên tiêu hóa.

- Người bệnh: thường đến viện trong tình trạng cấp cứu, cho kháng sinh, truyền dịch, phòng chống sốc.

- Phương tiện: bộ phẫu thuật đại phẫu, chỉ tiêu chậm, chỉ không tiêu, chỉ khâu mạch máu, túi hậu môn, sonde bàng quang,...

IV. CÁC BƯỚC TIẾN HÀNH

1. **Tư thế:** phụ khoa.

2. **Vô cảm:** gây mê toàn thân.

3. **Kỹ thuật:** Thời gian dự kiến mổ tùy theo mức độ thương tổn, kéo dài từ 60 phút đến vài giờ.

- Lấy dị vật như sỏi, đá, mảnh tre,...

- Làm sạch vết thương bằng nước muối, oxy già, betadine,...

- Cắt lọc tổ chức dập nát hoặc hoại tử không còn mạch nuôi. Cố gắng bảo tồn tối đa da vùng tầng sinh môn, sẽ cắt lọc lần 2 nếu tổ chức bị hoại tử tiếp.

- Để hở vết thương.

- Xử lý thương tổn phối hợp:

+ Làm hậu môn nhân tạo bảo vệ trong các trường hợp có tổn thương cơ thắt 1/2 trên, tổ chức phần mềm dập nát, mất nhiều, vết thương thủng trực tràng,...

+ Dẫn lưu bàng quang trong trường hợp có tổn thương niệu đạo, bàng quang,...

+ Các thương tổn cơ thắt, niệu đạo, trực tràng,... phức tạp nên xử lý thì 2 khi Người bệnh đã ổn định, vết thương phần mềm sạch hoặc đã liền.

V. THEO DÕI VÀ XỬ TRÍ TAI BIẾN

1. Chăm sóc và theo dõi:

- Chăm sóc và theo dõi Người bệnh như các trường hợp phẫu thuật mở bụng khác.

- Dùng kháng sinh toàn thân, phối hợp 2 loại kháng sinh (metronidazol, cephalosporin thế hệ 3,...)

- Thay băng hàng ngày, nhiều lần trong ngày nếu vết thương rộng, bẩn, thấm nhiều dịch,...

2. Xử trí tai biến:

- Chảy máu: băng ép bằng gạc, chèn mét hoặc khâu cầm máu khi cần thiết.
- Nhiễm trùng: thay băng nhiều lần trong ngày, có thể cắt lọc lại lần 2.

QUY TRÌNH KỸ THUẬT CẮT ĐOẠN TĨNH MẠCH CỬA, NÓI TRỰC TIẾP

I. ĐẠI CƯƠNG

Cắt đoạn tĩnh mạch cửa thường chỉ định trong các trường hợp u tụy, u đường mật xâm lấn tĩnh mạch cửa.

II. CHỈ ĐỊNH

- U tụy xâm lấn tĩnh mạch cửa
- U đường mật xâm lấn tĩnh mạch cửa

III. CHỐNG CHỈ ĐỊNH

- U di căn xa, di căn phúc mạc.
- Bệnh lý nội khoa nặng: bệnh tim mạch, hô hấp, rối loạn đông máu...

IV. CHUẨN BỊ

1. Người thực hiện: Là phẫu thuật viên chuyên khoa tiêu hoá, mạch máu.

2. Người bệnh:

- Người bệnh phải được làm đầy đủ xét nghiệm đánh giá tình trạng bệnh, giai đoạn bệnh, đánh giá toàn thân (tim mạch, hô hấp, đông máu).
- Ngày trước mổ phải được vệ sinh thân thể, cạo lông bộ phận sinh dục, thụt tháo sạch.
- Người bệnh cần được giải thích đầy đủ về bệnh lý, về quy trình phẫu thuật, các tai biến rủi ro có thể xảy ra trong và sau phẫu thuật.

3. Phương tiện:

- Khung van xích nâng thành bụng.
- Bộ dụng cụ đại phẫu tiêu hoá.
- Bộ dụng cụ mạch máu: clamp mạch máu các loại, dụng cụ khâu nối mạch máu : chỉ prolene 5/0 6/0...
- Chỉ tiêu 3.0, 4.0, chỉ không tiêu 4.0, 5.0...
- Máy siêu âm trong mổ (nếu có)

V. CÁC BƯỚC TIẾN HÀNH

1. Tư thế:

- Người bệnh nằm ngửa, 2 tay dạng vuông góc với người.
- Phẫu thuật viên đứng bên phải người bệnh, người phụ 1 và 2 đứng bên trái, dụng cụ viên đứng cùng bên phẫu thuật viên.

2. Vô cảm: Gây mê nội khí quản, đặt sonde dạ dày, đặt sonde tiểu, vein ngoại vi và trung ương. Thường kê một gối nhỏ ở mũi ức để bộc lộ rõ đường mổ, sát trùng toàn bộ ổ bụng từ dưới núm vú đến xương mu.

3. Kỹ thuật:

- Bước 1 - mở bụng: tùy theo thương tổn: đường trắng giữa, đường dưới sườn mở rộng lên mũi ức hoặc đường chữ J.

- Bước 2: Đánh giá thương tổn đại thể dịch ổ bụng, tổn thương phúc mạc, hạch cuống gan, tổ chức u.
- Bước 3: Bộc lộ tĩnh mạch cửa vùng cuống gan: tĩnh mạch cửa nằm sau ống mật chủ và động mạch gan.
- Bước 4: Cắt đoạn tĩnh mạch cửa; Clamp 2 đầu trên và dưới của tĩnh mạch cửa, cắt đoạn TM cửa có u xâm lấn
- Bước 5: Nối 2 đầu tĩnh mạch cửa tận tận: khâu vắt bằng chỉ prolene 5/0 hoặc 6/0.
- Bước 6: Lau ổ bụng, đặt dẫn lưu: đặt dẫn lưu dưới gan, đóng bụng.

VI. THEO DÕI VÀ XỬ TRÍ TAI BIẾN

1. Theo dõi:

Khi người bệnh rút được ống nội khí quản thì được chuyển về bệnh phòng, thở Oxy > 48h, nuôi dưỡng bằng đường tĩnh mạch >72h, các xét nghiệm sinh hóa máu, đông máu, công thức máu được thực hiện vào ngày 1, 3, 5, 7 sau mổ.

2. Biến chứng và cách xử trí:

- Chảy máu: máu chảy qua dẫn lưu, bụng chướng tăng dần, mạch nhanh, huyết áp tụt, hồng cầu, hematocrit giảm. Xử trí: truyền máu, hồi sức tích cực, mổ lại cầm máu.
- Hẹp, tắc tĩnh mạch cửa: biểu hiện dịch ổ bụng chảy nhiều, men gan tăng. Siêu âm doppler thấy huyết khối gây tắc hoặc hẹp TM cửa. Xử trí: dùng chống đông, mổ lại lấy huyết.

CẮT ĐOẠN TĨNH MẠCH CỬA, GHÉP TỰ THÂN

I. ĐẠI CƯƠNG

Cắt đoạn tĩnh mạch cửa thường chỉ định trong các trường hợp u tụy, u đường mật xâm lấn tĩnh mạch cửa. Trong các trường hợp đoạn tĩnh mạch bị cắt dài, sẽ cần ghép đoạn. Mảnh ghép tự thân có thể được lấy từ đoạn tĩnh mạch hiển (Saphen) hoặc tĩnh mạch thận trái.

II. CHỈ ĐỊNH

- U tụy xâm lấn tĩnh mạch cửa
- U đường mật xâm lấn tĩnh mạch cửa

III. CHỐNG CHỈ ĐỊNH

- U di căn xa, di căn phúc mạc.
- Bệnh lý nội khoa nặng: bệnh tim mạch, hô hấp, rối loạn đông máu...

IV. CHUẨN BỊ

1. Người thực hiện: Là phẫu thuật viên chuyên khoa tiêu hoá, mạch máu.

2. Người bệnh:

- Người bệnh phải được làm đầy đủ xét nghiệm đánh giá tình trạng bệnh, giai đoạn bệnh, đánh giá toàn thân (tim mạch, hô hấp, đông máu).
- Ngày trước mổ phải được vệ sinh thân thể, cạo lông bộ phận sinh dục, thụt tháo sạch.
- Người bệnh cần được giải thích đầy đủ về bệnh lý, về quy trình phẫu thuật, các tai biến rủi ro có thể xảy ra trong và sau phẫu thuật.

3. Phương tiện:

- Khung van xích nâng thành bụng.
- Bộ dụng cụ đại phẫu tiêu hoá.
- Bộ dụng cụ mạch máu: clamp mạch máu các loại, dụng cụ khâu nối mạch máu: chỉ prolene 5/0 6/0...
- Chỉ tiêu 3.0, 4.0, chỉ không tiêu 4.0, 5.0...
- Máy siêu âm trong mổ (nếu có).

V. CÁC BƯỚC TIẾN HÀNH

1. Tư thế:

- Người bệnh nằm ngửa, 2 tay dạng vuông góc với người.
- Phẫu thuật viên đứng bên phải người bệnh, người phụ 1 và 2 đứng bên trái, dụng cụ viên đứng cùng bên phẫu thuật viên.

2. Vô cảm: Gây mê nội khí quản, đặt sonde dạ dày, đặt sonde tiểu, vein ngoại vi và trung ương. Thường kê một gối nhỏ ở mũi ức để bộc lộ rõ đường mổ, sát trùng toàn bộ ổ bụng từ dưới núm vú đến xương mu.

3. Kỹ thuật:

- Bước 1 - mở bụng: tùy theo thương tổn: đường trắng giữa, đường dưới sườn mở rộng

lên mũi ức hoặc đường chữ J.

- Bước 2: Đánh giá thương tổn đại thể dịch ổ bụng, tổn thương phúc mạc, hạch cuống gan, tổ chức u.
- Bước 3: Bộc lộ tĩnh mạch cửa vùng cuống gan: tĩnh mạch cửa nằm sau ống mật chủ và động mạch gan.
- Bước 4: Chuẩn bị đoạn tĩnh mạch tự thân: có thể lấy tĩnh mạch hiển hoặc đoạn tĩnh mạch thân trái có chiều dài mong muốn.
- Bước 5: Cắt đoạn tĩnh mạch cửa; Clamp 2 đầu trên và dưới của tĩnh mạch cửa, cắt đoạn TM cửa có u xâm lấn.
- Bước 6: Nối 2 đầu tĩnh mạch cửa tận tận với đoạn tĩnh mạch ghép tự thân: khâu vắt bằng chỉ prolene 5/0 hoặc 6/0.
- Bước 7: Lau ổ bụng, đặt dẫn lưu: đặt dẫn lưu dưới gan, đóng bụng.

VI. THEO DÕI VÀ XỬ TRÍ TAI BIẾN

1. Theo dõi:

Khi người bệnh rút được ống nội khí quản thì được chuyển về bệnh phòng, thở Oxy > 48h, nuôi dưỡng bằng đường tĩnh mạch >72h, các xét nghiệm sinh hóa máu, đông máu, công thức máu được thực hiện vào ngày 1, 3, 5, 7 sau mổ.

2. Biến chứng và cách xử trí:

- Chảy máu: máu chảy qua dẫn lưu, bụng chướng tăng dần, mạch nhanh, huyết áp tụt, hồng cầu, hematocrit giảm. Xử trí: truyền máu, hồi sức tích cực, mổ lại cầm máu
- Hẹp, tắc tĩnh mạch cửa: biểu hiện dịch ổ bụng chảy nhiều, men gan tăng. Siêu âm doppler thấy huyết khối gây tắc hoặc hẹp TM cửa. Xử trí: dùng chống đông, mổ lại lấy huyết.

QUY TRÌNH KỸ THUẬT CẮT ĐOẠN TĨNH MẠCH CỬA, NỐI BẰNG MẠCH NHÂN TẠO

I. ĐẠI CƯƠNG

Cắt đoạn tĩnh mạch cửa thường chỉ định trong các trường hợp u tụy, u đường mật xâm lấn tĩnh mạch cửa. Trong các trường hợp đoạn tĩnh mạch bị cắt dài, sẽ cần ghép đoạn mạch nhân tạo.

II. CHỈ ĐỊNH

- U tụy xâm lấn tĩnh mạch cửa
- U đường mật xâm lấn tĩnh mạch cửa

III. CHỐNG CHỈ ĐỊNH

- U di căn xa, di căn phúc mạc.
- Bệnh lý nội khoa nặng: bệnh tim mạch, hô hấp, rối loạn đông máu...

IV. CHUẨN BỊ

1. Người thực hiện: Là phẫu thuật viên chuyên khoa tiêu hoá, mạch máu.

2. Người bệnh:

- Người bệnh phải được làm đầy đủ xét nghiệm đánh giá tình trạng bệnh, giai đoạn bệnh, đánh giá toàn thân (tim mạch, hô hấp, đông máu).
- Ngày trước mổ phải được vệ sinh thân thể, cạo lông bộ phận sinh dục, thụt tháo sạch.
- Người bệnh cần được giải thích đầy đủ về bệnh lý, về quy trình phẫu thuật, các tai biến rủi ro có thể xảy ra trong và sau phẫu thuật.

3. Phương tiện:

- Khung van xích nâng thành bụng.
- Bộ dụng cụ đại phẫu tiêu hoá.
- Đoạn mạch nhân tạo có chiều dài, khẩu kính tương ứng.
- Bộ dụng cụ mạch máu: clamp mạch máu các loại, dụng cụ khâu nối mạch máu : chỉ prolene 5/0 6/0...
- Chỉ tiêu 3.0, 4.0, chỉ không tiêu 4.0, 5.0...
- Máy siêu âm trong mổ (nếu có).

V. CÁC BƯỚC TIẾN HÀNH

1. Tư thế:

- Người bệnh nằm ngửa, 2 tay dạng vuông góc với người.
- Phẫu thuật viên đứng bên phải Người bệnh, người phụ 1 và 2 đứng bên trái, dụng cụ viên đứng cùng bên phẫu thuật viên.

2. Vô cảm: Gây mê nội khí quản, đặt sonde dạ dày, đặt sonde tiểu, vein ngoại vi và trung ương. Thường kê một gối nhỏ ở mũi ức để bộc lộ rõ đường mổ, sát trùng toàn bộ ổ bụng từ dưới núm vú đến xương mu.

3. Kỹ thuật:

- Bước 1 - mở bụng: tùy theo thương tổn: đường trắng giữa, đường dưới sườn mở rộng lên mũi ức hoặc đường chữ J.
- Bước 2: Đánh giá thương tổn đại thể dịch ổ bụng, tổn thương phúc mạc, hạch cuống gan, tổ chức u.
- Bước 3: Bộc lộ tĩnh mạch cửa vùng cuống gan: tĩnh mạch cửa nằm sau ống mật chủ và động mạch gan.
- Bước 4: Cắt đoạn tĩnh mạch cửa; Clamp 2 đầu trên và dưới của tĩnh mạch cửa, cắt đoạn TM cửa có u xâm lấn.
- Bước 5: Chọn đoạn mạch nhân tạo có chiều dài, khẩu kính tương ứng. Nối 2 đầu tĩnh mạch cửa tận tận với đoạn mạch nhân tạo: khâu vắt bằng chỉ prolene 5/0 hoặc 6/0.
- Bước 6: Lau ổ bụng, đặt dẫn lưu: đặt dẫn lưu dưới gan, đóng bụng.

VI. THEO DÕI VÀ XỬ TRÍ TAI BIẾN

1. Theo dõi:

Khi người bệnh rút được ống nội khí quản thì được chuyển về bệnh phòng, thở Oxy > 48h, nuôi dưỡng bằng đường tĩnh mạch > 72h, các xét nghiệm sinh hóa máu, đông máu, công thức máu được thực hiện vào ngày 1, 3, 5, 7 sau mổ.

2. Biến chứng và cách xử trí:

- Chảy máu: máu chảy qua dẫn lưu, bụng chướng tăng dần, mạch nhanh, huyết áp tụt, hồng cầu, hematocrit giảm. Xử trí: truyền máu, hồi sức tích cực, mổ lại cầm máu.
- Hẹp, tắc tĩnh mạch cửa: biểu hiện dịch ổ bụng chảy nhiều, men gan tăng. Siêu âm doppler thấy huyết khối gây tắc hoặc hẹp TM cửa. Xử trí: dùng chống đông, mổ lại lấy huyết khối.

QUY TRÌNH KỸ THUẬT LẤY HUYẾT KHỐI TĨNH MẠCH CỬA

I. ĐẠI CƯƠNG

Huyết khối tĩnh mạch cửa là hậu quả của nhiều bệnh lý: bệnh lý ác tính tại chỗ và toàn thân, bệnh lý tăng đông máu, nhiễm trùng... Huyết khối tĩnh mạch cửa tùy vào diễn biến mà chia làm cấp và mạn tính. Trong trường hợp huyết khối cấp tính, khu trú có thể tiến hành phẫu thuật lấy huyết khối tĩnh mạch cửa.

II. CHỈ ĐỊNH

Huyết khối tĩnh mạch cửa cấp tính, khu trú ở thân chính hoặc nhánh chia đầu tiên ngoài gan: nhánh phải và nhánh trái.

III. CHỐNG CHỈ ĐỊNH

- Huyết khối tĩnh mạch cửa mạn tính
- Huyết khối lan rộng vào các nhánh tĩnh mạch mạc treo tràng trên, tĩnh mạch lách, các nhánh trong gan.
- Ung thư giai đoạn cuối, di căn xa, di căn phúc mạc.
- Bệnh lý nội khoa nặng: bệnh tim mạch, hô hấp, rối loạn đông máu...

IV. CHUẨN BỊ

1. Người thực hiện: Là phẫu thuật viên chuyên khoa tiêu hoá, mạch máu.

2. Người bệnh:

- Người bệnh phải được làm đầy đủ xét nghiệm đánh giá tình trạng bệnh, giai đoạn bệnh, đánh giá toàn thân (tim mạch, hô hấp, đông máu).
- Ngày trước mổ phải được vệ sinh thân thể, cạo lông bộ phận sinh dục, thụt tháo sạch.
- Người bệnh cần được giải thích đầy đủ về bệnh lý, về quy trình phẫu thuật, các tai biến rủi ro có thể xảy ra trong và sau phẫu thuật.

3. Phương tiện:

- Khung van xích nâng thành bụng.
- Bộ dụng cụ đại phẫu tiêu hoá.
- Đoạn mạch nhân tạo có chiều dài, khẩu kính tương ứng.
- Bộ dụng cụ mạch máu: clamp mạch máu các loại, dụng cụ khâu nối mạch máu: chỉ prolene 5/0 6/0...
- Chỉ tiêu 3.0, 4.0, chỉ không tiêu 4.0, 5.0...
- Máy siêu âm trong mổ (nếu có)

V. CÁC BƯỚC TIẾN HÀNH

1. Tư thế:

- Người bệnh nằm ngửa, 2 tay dạng vuông góc với người.
- Phẫu thuật viên đứng bên phải người bệnh, người phụ 1 và 2 đứng bên trái, dụng cụ viên đứng cùng bên phẫu thuật viên.

2. Vô cảm: Gây mê nội khí quản, đặt sonde dạ dày, đặt sonde tiểu, vein ngoại vi và trung ương. Thường kê một gối nhỏ ở mũi ức để bộc lộ rõ đường mổ, sát trùng toàn bộ ổ bụng từ dưới núm vú đến xương mu.

3. Kỹ thuật:

- Bước 1 - mở bụng: tùy theo thương tổn: đường trắng giữa, đường dưới sườn mở rộng lên mũi ức hoặc đường chữ J.
- Bước 2: Đánh giá thương tổn đại thể dịch ổ bụng, tổn thương phúc mạc, hạch cuống gan, tổ chức u.
- Bước 3: Bộc lộ tĩnh mạch cửa vùng cuống gan: tĩnh mạch cửa nằm sau ống mật chủ và động mạch gan.
- Bước 4: Mở tĩnh mạch cửa, lấy huyết khối. Có thể luôn forgaty để lấy huyết khối đoạn trên và dưới vị trí mở.
- Bước 5: Khâu lại tĩnh mạch cửa bằng chỉ prolene 5/0, 6/0, khâu ngang để tránh hẹp lòng tĩnh mạch cửa.
- Bước 6: Lau ổ bụng, đặt dẫn lưu: đặt dẫn lưu dưới gan, đóng bụng.

VI. THEO DÕI VÀ XỬ TRÍ TAI BIẾN

1. Theo dõi:

Khi người bệnh rút được ống nội khí quản thì được chuyển về bệnh phòng, thở Oxy > 48h, nuôi dưỡng bằng đường tĩnh mạch >72h, các xét nghiệm sinh hóa máu, đông máu, công thức máu được thực hiện vào ngày 1, 3, 5, 7 sau mổ.

2. Biến chứng và xử trí:

- Chảy máu: máu chảy qua dẫn lưu, bụng chướng tăng dần, mạch nhanh, huyết áp tụt, hồng cầu, hematocrit giảm. Xử trí: truyền máu, hồi sức tích cực, mổ lại cầm máu
- Hẹp, tắc tĩnh mạch cửa: biểu hiện dịch ổ bụng chảy nhiều, men gan tăng. Siêu âm doppler thấy huyết khối gây tắc hoặc hẹp TM cửa. Xử trí: dùng chống đông, mổ lại lấy huyết.

PHẪU THUẬT CẮT LỌC NHU MÔ GAN

I. ĐẠI CƯƠNG

Cắt lọc nhu mô gan được dùng để chỉ việc cắt bỏ tổ chức gan tổn thương do chấn thương hoặc áp xe hoại tử tổ chức gan. Việc cắt lọc nhu mô cần theo nguyên tắc tiết kiệm tối đa tổ chức gan lành bị cắt bỏ nhưng cũng phải đảm bảo lấy hết tổ chức bệnh lý không còn khả năng phục hồi.

II. CHỈ ĐỊNH

- Chấn thương gan: những trường hợp chấn thương gan phải mổ cấp cứu không điều trị bảo tồn được. Trong quá trình xử trí nhu mô gan vỡ cần cắt lọc tổ chức gan vỡ không có khả năng phục hồi (mất cuống mạch) hoặc đôi khi việc cắt lọc nhằm bộc lộ rõ tổn thương mạch (tĩnh mạch gan, ĐM gan...) đang chảy máu giúp việc xử lý cầm máu được tốt.
- Áp xe gan: Những trường hợp áp xe gan điều trị bảo tồn (nội khoa và chọc hút áp xe) thất bại cần được phẫu thuật tháo mủ và cắt lọc tổ chức gan hoại tử và mở rộng ổ áp xe giúp việc dẫn lưu sau mổ hiệu quả.

III. CHỐNG CHỈ ĐỊNH

Không chỉ định cắt lọc nhu mô gan đối với các tổn thương ác tính

IV. CHUẨN BỊ

1. Người thực hiện:

- Là phẫu thuật viên chuyên khoa tiêu hoá, gan mật.
- Có kinh nghiệm phẫu thuật gan mật > 5 năm.
- Có kinh nghiệm cắt gan

2. Người bệnh:

- Ngày trước mổ phải được vệ sinh thân thể, cạo lông bộ phận sinh dục, thật tháo sạch, trong trường hợp cắt gan lớn phải được chuẩn bị đại tràng. Đối với trường hợp chấn thương gan phải mổ cấp cứu thì tối thiểu người bệnh phải được đặt một vein truyền tĩnh mạch đủ lớn để bù dịch và máu, tốt nhất là có đường truyền tĩnh mạch trung ương.
- Người bệnh và người nhà cần được giải thích đầy đủ về bệnh lý, về quy trình phẫu thuật, các tai biến rủi ro có thể xảy ra trong và sau phẫu thuật.

3. Phương tiện:

- Khung van xích kéo thành bụng.
- Bộ phẫu thuật tiêu hoá thông thường
- Chi phẫu thuật 2.0 trở lên để khâu cầm máu nhu mô...

V. CÁC BƯỚC TIẾN HÀNH

1. Tư thế:

- Người bệnh nằm ngửa, 2 tay dạng vuông góc với người.

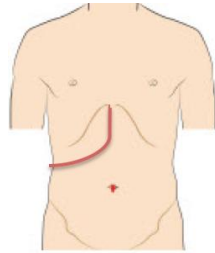
- Phẫu thuật viên đứng bên phải người bệnh, người phụ 1 và 2 đứng bên trái, dụng cụ viên đứng cùng bên phẫu thuật viên.

2. Vô cảm:

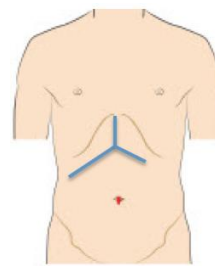
- Gây mê nội khí quản, đặt sonde dạ dày, đặt sonde tiêu, vein ngoại vi và trung ương. Thường kê một gối nhỏ ở mũi ức để bộc lộ rõ đường mổ, sát trùng toàn bộ ổ bụng từ dưới núm vú đến xương mu.

3. Kỹ thuật:

- Bước 1: mở bụng: tùy theo kích thước thương tổn mà có thể lựa chọn các đường mổ như: Đường trắng giữa trên dưới rốn, đường dưới sườn mở rộng lên mũi ức (đường Mercedes) hoặc đường chữ J dưới sườn bên phải.



Hình 1: Đường mổ chữ J



Hình 2: Đường mổ Mercedes

- Bước 2: Đánh giá thương tổn đại thể toàn bộ gan và phân gan bị tổn thương. Chèn gạc tạm thời đối với các tổn thương đang chảy máu. Thăm khám, đánh giá các bộ phận khác như: dạ dày, ruột non, đại tràng, lách...
- Bước 3: Giải phóng gan: Tùy tổn thương mà tiến hành giải phóng gan bên nào hoặc đôi khi phải giải phóng cả 2 bên gan bằng việc cắt dây chằng tròn, dây chằng liềm, dây chằng tam giác.
- Bước 4: Kiểm soát cuống gan có thể luồn dây kiểm soát toàn bộ cuống gan trước khi tiến hành cắt lọc nhu mô gan. Có thể kiểm soát toàn bộ cuống hoặc chọn lọc nửa cuống gan.
- Bước 5: Cắt lọc nhu mô gan
- + Nhận định ranh giới vùng nhu mô gan hoại tử hoặc không có khả năng hồi phục với nhu mô gan lành. Việc cắt lọc không theo giải phẫu mà theo thương tổn nhưng cần đảm bảo phần nhu gan để lại được nuôi dưỡng và dẫn lưu máu tĩnh mạch tốt.
- + Cắt nhu mô gan bằng pincer, bằng dao siêu âm. Trong quá trình cắt nhu mô gan có thể cặp cuống gan toàn bộ, thời gian cặp mỗi lần không quá 15', giữa các lần cặp nghỉ 5' hoặc không (bản thân cuống trái đã được cặp chọn lọc). Phẫu tích và buộc toàn bộ các nhánh mạch ở diện cắt gan có thể dùng dao lưỡng cực, clip mạch máu hoặc dao siêu âm để cầm máu các nhánh nhỏ.
- + Kiểm tra cầm máu diện cắt gan: sau khi cắt gan xong cần kiểm tra cẩn thận và khâu cầm máu các mũi chữ X, U những điểm chảy máu, hoặc đốt điện dao lưỡng cực. Trường hợp rối loạn đông máu, không cầm được máu phải chèn gạc ở diện cắt gan hoặc khâu ép toàn bộ diện cắt gan.

- + Có thể phải dẫn lưu đường mật hoặc mở đường mật lấy sỏi đối với những người bệnh áp xe gan đường mật.
- Bước 6: Đặt dẫn lưu tại diện cắt, ổ áp xe và đóng bụng theo lớp giải phẫu.

VI. THEO DÕI VÀ XỬ TRÍ TAI BIẾN

1. Theo dõi:

Khi người bệnh rút được ống nội khí quản thì được chuyển về bệnh phòng, thở Oxy trong vòng 48 - 72h sau mổ, nuôi dưỡng bằng đường tĩnh mạch hoàn toàn cho đến khi người bệnh trung tiện, các xét nghiệm sinh hóa máu, đông máu, công thức máu được thực hiện vào ngày 1, 3, 5, 7 sau mổ.

2. Biến chứng và xử lý: Các biến chứng sau mổ gồm các biến chứng sau:

- Suy gan sau mổ: theo tiêu chuẩn Belghiti 2005 “50-50”: bilirubin > 50 μ mo/l; tỷ lệ prothrombin < 50% vào ngày thứ 5 sau mổ. Điều trị nội khoa: chống nhiễm trùng, đảm bảo chức năng thận, bồi phụ Albumin, thuốc hỗ trợ chức năng gan, thuốc lợi mật. Trường hợp không có kết quả phải tiến hành lọc huyết tương.
- Chảy máu trong ổ bụng: chảy máu qua dẫn lưu, hematocrite giảm, mạch nhanh và huyết áp giảm phải truyền máu và can thiệp mổ lại cầm máu.
- Rò mật: khi dịch mật qua dẫn lưu > 50ml/ngày trong 3 ngày. Theo dõi và điều trị nội khoa, giữ lại dẫn lưu ổ bụng thời gian dài và luôn mở dẫn lưu mật để giảm áp đường mật.
- Tràn dịch ổ bụng: > 500ml/ngày trong > 3 ngày. Điều trị nội khoa bằng bù Albumin, thuốc lợi tiểu...
- Biến chứng khác: nhiễm trùng vết mổ, viêm phổi, nhiễm khuẩn tiết niệu...được điều trị nội khoa với thuốc kháng sinh.

THĂM DÒ KẾT HỢP VỚI TIÊM CÒN HOẶC ĐỐT SÓNG CAO TẦN HOẶC ÁP LẠNH

I. ĐẠI CƯƠNG

Hiện có nhiều phương pháp điều trị cho ung thư gan. Bên cạnh phẫu thuật, tiêm còn/ đốt sóng cao tần/ áp lạnh cũng được coi là điều trị triệt căn. Tiêm còn, đốt sóng cao tần hoặc áp lạnh có thể được thực hiện qua da dưới hướng dẫn của siêu âm hoặc trong mổ nội soi, mổ mở.

II. CHỈ ĐỊNH

U gan đường kính < 5cm (tốt nhất là <3cm)

III. CHỐNG CHỈ ĐỊNH

- U di căn xa, di căn phúc mạc.
- U xâm lấn tĩnh mạch gan, tĩnh mạch cửa, tĩnh mạch chủ dưới
- U quá gần các mạch máu lớn
- Bệnh lý nội khoa nặng: bệnh tim mạch, hô hấp, rối loạn đông máu...

IV. CHUẨN BỊ

1. Người thực hiện: Là phẫu thuật viên chuyên khoa tiêu hoá, gan mật.

2. Người bệnh:

- Người bệnh phải được làm đầy đủ xét nghiệm đánh giá tình trạng bệnh, giai đoạn bệnh, đánh giá toàn thân (tim mạch, hô hấp, đông máu).
- Ngày trước mổ phải được vệ sinh thân thể, cạo lông bộ phận sinh dục, thụt tháo sạch.
- Người bệnh cần được giải thích đầy đủ về bệnh lý, về quy trình phẫu thuật, các tai biến rủi ro có thể xảy ra trong và sau phẫu thuật.

3. Phương tiện:

- Khung van xích nâng thành bụng.
- Bộ dụng cụ đại phẫu tiêu hoá.
- Bộ dụng cụ mạch máu: clamp mạch máu các loại, dụng cụ khâu nối mạch máu: chỉ prolene 5/0 6/0...
- Chỉ tiêu 3.0, 4.0, chỉ không tiêu 4.0, 5.0...
- Máy siêu âm trong mổ, máy đốt sóng cao tần

V. CÁC BƯỚC TIẾN HÀNH

1. Tư thế:

- Người bệnh nằm ngửa, 2 tay dạng vuông góc với người.
- Phẫu thuật viên đứng bên phải người bệnh, người phụ 1 và 2 đứng bên trái, dụng cụ viên đứng cùng bên phẫu thuật viên.

2. Vô cảm: Gây mê nội khí quản, đặt sonde dạ dày, đặt sonde tiểu, vein ngoại vi và trung ương. Thường kê một gối nhỏ ở mũi ức để bộc lộ rõ đường mổ, sát trùng toàn bộ ổ bụng từ dưới núm vú đến xương mu.

3. Kỹ thuật:

- Bước 1- mở bụng: tùy theo thương tổn: đường trắng giữa, đường dưới sườn mở rộng lên mũi ức hoặc đường chữ J.
- Bước 2: Đánh giá thương tổn đại thể dịch ổ bụng, tổn thương phúc mạc, hạch cuống gan, tổ chức u.
- Bước 3: Bộc lộ, giải phóng gan: giải phóng dây chằng tròn, dây chằng liềm, dây chằng tam giác phải và trái.
- Bước 4: Siêu âm, xác định vị trí u
- Bước 5: Tiêm cồn vào khối u, hoặc đốt sóng cao tần, hoặc áp lạnh
- Bước 6: Lau ổ bụng, đặt dẫn lưu: đặt dẫn lưu dưới gan, đóng bụng.

VI. THEO DÕI VÀ XỬ TRÍ TAI BIẾN

1. Theo dõi

Khi người bệnh rút được ống nội khí quản thì được chuyển về bệnh phòng, thở Oxy 12 - 48h giờ đầu, nuôi dưỡng bằng đường tĩnh mạch >72h, các xét nghiệm sinh hóa máu, đông máu, công thức máu được thực hiện vào ngày 1, nếu có bất thường thì kiểm tra lại vào ngày 3, 5, 7 sau mổ.

2. Biến chứng và cách xử trí

- Chảy máu: máu chảy qua dẫn lưu, bụng chướng tăng dần, mạch nhanh, huyết áp tụt, hồng cầu, hematocrit giảm. Xử trí: truyền máu, hồi sức tích cực, mổ lại cầm máu.
- Viêm phúc mạc mật: trong trường hợp tổn thương đường mật, gây chảy mật vào trong ổ bụng. Xử trí: mổ lại, khâu chỗ rò mật, lau rửa ổ bụng, đặt dẫn lưu rộng.
- Suy gan: Biểu hiện vàng da tăng dần, rối loạn đông máu, men gan tăng cao. Xử trí: dịch truyền, lọc huyết tương.

MỞ ỐNG MẬT CHỦ LẤY SỎI KHÔNG DẪN LƯU ĐƯỜNG MẬT

I. ĐẠI CƯƠNG

Mở ống mật chủ lấy sỏi không dẫn lưu đường mật là phương pháp điều trị ngoại khoa bệnh sỏi đường mật ngoài gan.

II. CHỈ ĐỊNH

Áp dụng cho các trường hợp sỏi mật ngoài gan mà sau khi lấy sỏi phải đạt được yêu cầu:

- Sạch sỏi
- Không chảy máu đường mật
- Đường mật thông thoáng tốt (không u, Oddi thông tốt)

III. CHỐNG CHỈ ĐỊNH

Các trường hợp không đảm bảo các yêu cầu trên.

IV. CHUẨN BỊ

1. **Người thực hiện:** phẫu thuật viên chuyên khoa gan mật (PTV và 2 phụ mổ).

2. **Phương tiện:**

- Bộ dụng cụ mổ đại phẫu tiêu hóa thông thường.
- Dụng cụ phẫu thuật gan mật: Mirrizi, Benique, sonde bơm rửa các cỡ...

3. **Người bệnh và gia đình:**

- Các xét nghiệm cơ bản phục vụ cuộc mổ
- Các phương tiện chẩn đoán hình ảnh khẳng định sỏi đường mật ngoài gan, không kèm tổn thương khác.
- Được giải thích đầy đủ, rõ ràng về ca mổ và các biến chứng có thể xảy ra. Gia đình đồng ý phẫu thuật.

4. **Dự kiến thời gian mổ:** 120 phút.

V. CÁC BƯỚC TIẾN HÀNH

1. **Tư thế:**

- Người bệnh nằm ngửa kê billot ở ngang mức dưới xương bả vai, chân khép, hai tay dạng 90°.

- Phẫu thuật viên đứng bên trái người bệnh, hai phụ mổ đứng đối diện phẫu thuật viên, dụng cụ viên đứng bên trái phẫu thuật viên.

- Đặt sonde dạ dày trước mổ.

2. **Vô cảm:** Mê nội khí quản

3. **Kỹ thuật:**

- Mở bụng đường trắng giữa trên rốn.
- Cắt bỏ dây chằng tròn.
- Mở ống mật chủ.

- Dùng dụng cụ lấy sỏi ống mật chủ.
- Bơm rửa sạch đường mật.
- Nong Oddi.
- Đóng lại ống mật chủ bằng chỉ tiêu 4.0.
- Đặt 1 dẫn lưu dưới gan.
- Đóng lại thành bụng theo các lớp giải phẫu.

VI. THEO DÕI VÀ XỬ TRÍ TAI BIẾN

1. Theo dõi:

- Rút sonde dạ dày sau 24h
- Cho ăn khi có trung tiện.
- Ngồi dậy, đi lại sau 24h.
- Theo dõi số lượng, màu sắc dẫn lưu ổ bụng.
- Rút dẫn lưu sau 3 – 5 ngày.
- Siêu âm lại ổ bụng trước khi tình trạng ổn định.

2. Xử trí tai biến:

- Rò mật: điều trị bằng nội khoa, nếu không khỏi mổ lại khâu chỗ rò.
- Sốt sỏi: nội soi mật tụy ngược dòng lấy sỏi hoặc mổ lại

MỞ ỐNG MẬT CHỦ LẤY SỎI ĐƯỜNG MẬT, NỘI SOI TÁN SỎI ĐƯỜNG MẬT

I. ĐẠI CƯƠNG

- Phẫu thuật điều trị sỏi trong gan phải đạt mục đích lấy được sỏi trong đường mật một cách tối đa, đảm bảo lưu thông dịch mật xuống đường tiêu hóa và tránh ứ đọng dịch mật.

- Có nhiều phương pháp khác nhau được áp dụng để điều trị sỏi trong gan, trong đó việc sử dụng nội soi đường mật và tán sỏi điện thủy lực là một trong những kỹ thuật tiên tiến giúp cho lấy sỏi hiệu quả nhất, hạ thấp tối đa tỷ lệ sót sỏi.

II. CHỈ ĐỊNH

Tất cả các người bệnh có sỏi trong gan có hoặc không kèm theo sỏi ống mật chủ và sỏi túi mật.

III. CHỐNG CHỈ ĐỊNH

- Các người bệnh trong tình trạng nặng: sốc nhiễm trùng đường mật, rối loạn đông máu nặng, người bệnh già suy kiệt nặng.

- Các người bệnh có chống chỉ định tuyệt đối của gây mê: suy tim nặng, suy hô hấp nặng.

IV. CHUẨN BỊ

1. Người thực hiện:

Phẫu thuật viên chuyên khoa gan mật và bác sĩ gây mê hồi sức có kinh nghiệm (PTV và 2 phụ mổ).

2. Phương tiện:

- Bộ dụng cụ đại phẫu thuật trong mổ mở sỏi mật. Kim chỉ tiêu chậm 3/0,4/0.
- Bộ dụng cụ lấy sỏi kinh điển: kìm Mirizzi với các độ cong khác nhau.
- Dàn máy nội soi đường mật với ống soi mềm đường kính 5mm có thể điều khiển 2 chiều hoặc 4 chiều.
- Máy tán sỏi điện thủy lực + dây tán sỏi.
- Giá treo túi nước muối sinh lý có quần băng của máy đo huyết áp hoặc tốt nhất là có máy bơm nước với động cơ có điều khiển áp lực bơm nước.

3. Người bệnh: đã được chuẩn bị mổ theo kế hoạch.

4. Thời gian phẫu thuật: 180 phút.

V. CÁC BƯỚC TIẾN HÀNH

1. Tư thế: Người bệnh nằm ngửa, 2 tay dạng.

2. Vô cảm: gây mê nội khí quản.

Đặt sonde dạ dày và sonde tiểu.

3. Kỹ thuật:

- Bước 1. Mở bụng theo đường trắng giữa trên rốn, có thể kéo dài qua rốn.
- Bước 2. Phẫu tích bộc lộ rõ cuống gan, ống mật chủ.

- Bước 3. Thăm dò đánh giá tình trạng gan, lách, đường mật, túi mật và ổ bụng.
- Bước 4. Mở ống mật chủ: khâu treo và mở một lỗ ở mặt trước ống mật chủ (mở ngang hoặc dọc).
- Bước 5. Soi đường mật để đánh giá sỏi và tình trạng đường mật:
 - + Màn hình để đối diện phẫu thuật viên, cách khoảng 1,5 – 2m.
 - + PTV đứng ở bên trái người bệnh.
 - + Bộ tưới rửa trên cao khoảng 1m so với mặt bàn mổ có quần băng bơm áp lực khoảng 300mmHg, hoặc sử dụng hệ thống máy bơm nước có van điều khiển áp lực.
 - + Tay trái của PTV cầm bộ phận điều khiển ống soi, tay phải cầm phần đầu xa của ống soi để đưa vào ống mật chủ. Bắt đầu soi lần lượt ống mật chủ, ống gan chung và các ống gan, ống phân thùy và hạ phân thùy của từng bên. Trong khi soi quan sát trên màn hình để đánh giá tình trạng tổn thương trong đường mật và sỏi.
- Bước 6. Lấy sỏi bằng dụng cụ kinh điển: sử dụng kìm Mirizzi với các độ cong khác nhau lấy sỏi ở ống mật chủ và các đường mật trong gan, kết hợp với bơm rửa đường mật để lấy sỏi một cách tối đa.
- Bước 7. Soi lại đường mật để xác định sỏi sót còn chưa lấy được.
- Bước 8. Tán sỏi điện thủy lực
 - + Trước khi tán sỏi cần nhắc bác sĩ gây mê phối hợp, tránh cho người bệnh nấc, tỉnh khi tán sỏi.
 - + PTV sử dụng ống soi mềm để tiếp cận viên sỏi cần tán.
 - + Dụng cụ viên nhẹ nhàng luồn điện cực tán sỏi qua kênh dụng cụ và quan sát trên quang trường, khi thấy đầu điện cực chui ra khỏi đầu ống soi hết phần có bọc kim loại thì dừng lại.
 - + PTV bắt đầu điều chỉnh lại lần cuối để đầu điện cực chạm vào giữa bề mặt viên sỏi, tuyệt đối không được chạm hoặc sát thành đường mật.
 - + Người chạy ngoài đứng cạnh máy tán để điều khiển cường độ theo sự điều khiển của PTV.
 - + Tất cả êkíp phẫu thuật phải tuyệt đối nghe theo khẩu lệnh của PTV.
 - + Trước khi giảm lên bàn đạp tán sỏi, PTV cần nhắc người phụ tuyệt đối không động vào dây tán sỏi để tránh nguy cơ làm chệch.
 - + PTV bắt đầu giảm lên bàn đạp và quan sát hiệu quả vỡ sỏi. Nếu chưa đạt thì phải nhắc tăng cường độ tán. Quan sát nếu thấy viên sỏi đã vỡ thành từng mảnh thì dừng lại, rút bỏ dây tán và tăng áp lực bơm rửa để đẩy sỏi ra. Không nhất thiết phải tán vỡ vụn (nhằm tiết kiệm đầu tán).
 - + Sau khi bơm rửa không còn thấy ra sỏi nữa thì soi lại để tiếp tục 1 quy trình tán như trước.
 - + Đến khi đã lấy sỏi được 1 cách tối đa cần kiểm tra đảm bảo lưu thông qua oddi.
- Bước 9. Đặtkehr và khâu lại ống mật chủ.
- Bước 10. Lau rửa sạch ổ bụng, đặt dẫn lưu dưới gan và đóng bụng hai lớp.

VI. THEO DÕI VÀ XỬ TRÍ TAI BIẾN

1. Tai biến ngay trong mổ:

Chảy máu đường mật trong khi tán sỏi: thường là do đầu điện cực tán sỏi chạm vào thành đường mật. Khi thấy máu chảy phải xác định ngay vị trí chảy máu ở hạ phân thùy nào. Rút ống soi nhẹ nhàng và bơm rửa đường mật bằng huyết thanh mặn ấm. Nếu không đỡ có thể nhét meche vào đường mật hoặc dùng 1 Foley nhỏ luồn vào đường mật rồi bơm kóp để cầm máu, đợi khoảng 5-10 phút sau đó lấy bỏ meche nhẹ nhàng. Nếu không hết chảy có thể phải thắt động mạch gan riêng. Nếu không kết quả thì: hoặc khâu cầm máu qua nhu mô, hoặc cắt gan.

2. Theo dõi sau mổ:

- Đảm bảo lưu thôngkehr
- Theo dõi giống như hậu phẫu ổ bụng nói chung.

CÁC PHẪU THUẬT NÓI TUY TỤY RUỘT KHÁC

I. ĐẠI CƯƠNG

Là một trong các phương pháp phẫu thuật phục hồi lưu thông dịch tụy trong phẫu thuật cắt khối tá tràng đầu tụy

II. CHỈ ĐỊNH

Các trường hợp có chỉ định mổ cắt khối tá tràng đầu tụy

III. CHỐNG CHỈ ĐỊNH

Có viêm loét dạ dày

IV. CHUẨN BỊ

1. **Người thực hiện:** Phẫu thuật viên (PTV) chuyên khoa tiêu hoá, gan mật (01 PTV chính và 2 PTV phụ).

2. **Phương tiện:**

- Bộ dụng cụ mổ mở thông thường (Bộ dụng cụ mổ đại phẫu).
- Chỉ tiêu chậm 3/0, 4/0

3. **Người bệnh:**

- Các XN cơ bản phục vụ cuộc mổ
- Chẩn đoán hình ảnh phục vụ chẩn đoán và tiên lượng.

4. **Dự kiến cuộc mổ kéo dài:** 120 phút.

V. CÁC BƯỚC TIẾN HÀNH

1. **Tư thế:**

- Người bệnh nằm ngửa kê billot (gối nhỏ) ở ngang mức bờ dưới xương bả vai, hai chân khép, hai tay dạng 90° hoặc xuôi theo thân mình. Đặt sonde dạ dày.
- PTV đứng bên phải hoặc trái người bệnh, phụ mổ đứng đối diện PTV.

2. **Vô cảm:** Mê nội khí quản

3. **Kỹ thuật**

- Rạch da đường trắng giữa trên rốn hoặc dưới sườn 2 bên
- Sau khi cắt đầu tụy, kiểm tra cầm máu diện cắt thân tụy, phẫu tích rõ ống tụy chính.
- Mở mặt sau hang vị dạ dày
- Nối diện cắt thân tụy với mặt sau dạ dày 1 hoặc 2 lớp bằng chỉ tiêu chậm 3.0 hoặc 4.0.

VI. THEO DÕI VÀ XỬ TRÍ TAI BIẾN

1. **Theo dõi:**

- Theo dõi mạch, huyết áp, nhiệt độ, nhịp thở 1 giờ 1 lần trong 6 giờ đầu
- Thử amylase sau mổ 24h
- Theo dõi sonde dạ dày
- Theo dõi dẫn lưu ổ bụng có hiện tượng ra máu, dịch tụy không.

2. Tai biến và xử trí:

2.1. Trong phẫu thuật

Chảy máu khi cắt tụy-> khâu cầm máu

2.2. Sau phẫu thuật

- Chảy máu sau mổ: xử trí như chảy máu trong ổ bụng
- Viêm tụy cấp: xử trí theo quy trình điều trị VTC
- Rò miệng nối dạ dày tụy: theo dõi dẫn lưu ổ bụng, lấy dịch xét nghiệm amylase nếu nghi ngờ.
- Nhiễm trùng vết mổ, áp xe tồn dư: kiểm tra, tách vết mổ, chọc hút dẫn lưu ổ áp xe dưới siêu âm.

PHẪU THUẬT FREY ĐIỀU TRỊ SỎI TUY, VIÊM TUY MẠN

I. ĐẠI CƯƠNG

Là phẫu thuật kết hợp ưu điểm của 2 phẫu thuật Frey và Beger bao gồm cắt gần toàn bộ đầu tụy, để lại một vạt nhu mô mỏng ở mặt sau đầu tụy và dọc mặt trong tá tràng, mở ống mật chủ và ống tụy chính vào miệng nối giữa hồng tràng và đầu tụy, mở rộng miệng nối tụy- hồng tràng về phía thân, đuôi tụy.

II. CHỈ ĐỊNH

Các trường viêm tụy mạn có phì đại đầu tụy gây tắc mật, giãn ống tụy

III. CHỐNG CHỈ ĐỊNH

Có viêm loét dạ dày

IV. CHUẨN BỊ

- 1. Người thực hiện:** Phẫu thuật viên (PTV) chuyên khoa tiêu hoá, gan mật (Kíp mổ gồm PTV và 2 bác sỹ phụ mổ).
- 2. Phương tiện**
 - Bộ dụng cụ mổ mở thông thường (Bộ dụng cụ đại phẫu tiêu hóa).
 - Chỉ tiêu chậm 3/0, 4/0
- 3. Người bệnh**
 - Các XN cơ bản phục vụ cuộc mổ
 - Chẩn đoán hình ảnh phục vụ chẩn đoán và tiên lượng.
- 4. Dự kiến cuộc mổ:** 180 phút.

V. CÁC BƯỚC TIẾN HÀNH

1. Tư thế:

- Người bệnh nằm ngửa kê Pillot (gối nhỏ) ở ngang mức bờ dưới xương bả vai, hai chân khép, hai tay dạng 90° hoặc xuôi theo thân mình. Đặt sonde dạ dày
- PTV đứng bên phải hoặc trái người bệnh, phụ mổ đứng đối diện PTV

2. Vô cảm: Mê nội khí quản

3. Kỹ thuật:

- Rạch da đường trắng giữa trên rốn hoặc dưới sườn 2 bên
- Sau khi cắt đầu tụy, kiểm tra cầm máu diện cắt thân tụy, phẫu tích rõ ống tụy chính
- Mở mặt sau hang vị dạ dày
- Nối diện cắt thân tụy với mặt sau dạ dày 1 hoặc 2 lớp bằng chỉ tiêu chậm 3.0 hoặc 4.0

VI. THEO DÕI VÀ XỬ TRÍ TAI BIẾN

1. Theo dõi

- Theo dõi mạch, huyết áp, nhiệt độ, nhịp thở 1 giờ 1 lần trong 6 giờ đầu
- Thử amylase sau mổ 24h

- Theo dõi sonde dạ dày
- Theo dõi dẫn lưu ổ bụng có hiện tượng ra máu, dịch tụy không

2. Tai biến và xử trí

2.1. Trong phẫu thuật: Chảy máu khi cắt tụy-> khâu cầm máu

2.2. Sau phẫu thuật

- Chảy máu sau mổ: xử trí như chảy máu trong ổ bụng
- Viêm tụy cấp: xử trí theo quy trình điều trị VTC
- Rò miệng nối dạ dày tụy: theo dõi dẫn lưu ổ bụng, lấy dịch xét nghiệm amylase nếu nghi ngờ.
- Nhiễm trùng vết mổ, áp xe tồn dư: kiểm tra, tách vết mổ, chọc hút dẫn lưu ổ áp xe dưới siêu âm.

PHẪU THUẬT PUESTOW-GILLESBY

I. ĐẠI CƯƠNG

Năm 1958, Puestow và Gillesby đã tăng hiệu quả dẫn lưu tụy bằng cách mở ống tụy chính giãn dọc theo chiều dài rồi nối với một quai hồng tràng kiểu chữ Y. Phẫu thuật nguyên bản của họ cũng bao gồm cắt đuôi tụy và cắt lách để làm được miệng nối tụy - hồng tràng rộng rãi. Như vậy, mỗi nhánh ống tụy đều được dẫn lưu trực tiếp vào quai hồng tràng mở rộng thay vì qua miệng nối đuôi tụy chật hẹp, Puestow gọi là phẫu thuật nối tụy - hồng tràng kiểu bên. Phẫu thuật bảo đảm dẫn lưu rộng hệ thống ống tụy, áp dụng được trong trường hợp hẹp nhiều chỗ trên ống tụy chính. Nhược điểm của phẫu thuật Puestow là tốn thời gian do phải di động lách và đuôi tụy (dính nhiều do quá trình viêm mạn tính, nhiều tuần hoàn bàng hệ do tăng áp lực tĩnh mạch cửa), nhiều biến chứng sau cắt lách, khả năng suy tụy nội tiết do cắt đuôi tụy. Các nhược điểm này được khắc phục bằng cách bảo tồn lách và đuôi tụy trong phẫu thuật Partington-Rochelle.

II. CHỈ ĐỊNH

Viêm tụy mạn

III. CHỐNG CHỈ ĐỊNH

IV. CHUẨN BỊ

1. Dụng cụ : bộ dụng cụ đại phẫu tiêu hóa , kim chỉ tiêu 3/0, 4/0. PTV tiêu hóa gan mật (PTV và 2 phụ mổ)

2. Thời gian dự kiến mổ: 180 phút.

V. CÁC BƯỚC TIẾN HÀNH

Kỹ thuật: cắt lách và đuôi tụy, mở dọc ống tụy chính từ diện cắt đuôi tụy đến bờ phải mạch mạc treo tràng trên, lồng chỗ mở ống tụy vào một quai hồng tràng kiểu chữ Y, đầu tận quai hồng tràng được khâu với bao tụy để che kín hoàn toàn ống tụy đã mở. Mặc dù hiệu quả giảm đau sớm sau mổ đạt được ở 80% người bệnh, nhưng tái phát đau trong 3 đến 5 năm sau phẫu thuật Puestow lên tới 30% người bệnh. Đau tái phát thường là do bệnh vẫn tồn tại hoặc tái phát ở vùng đầu tụy.

VI. THEO DÕI VÀ XỬ TRÍ TAI BIẾN

1. Theo dõi

- Theo dõi mạch, huyết áp, nhiệt độ, nhịp thở 1 giờ 1 lần trong 6 giờ đầu.
- Thử amylase sau mổ 24h.
- Theo dõi sonde dạ dày.
- Theo dõi dẫn lưu ổ bụng: ra máu? dịch tụy ?

2. Tai biến và xử trí

2.1. Trong phẫu thuật: Chảy máu khi cắt tụy-> khâu cầm máu

2.2. Sau phẫu thuật

- Chảy máu sau mổ: xử trí như chảy máu trong ổ bụng
- Viêm tụy cấp: xử trí theo quy trình điều trị VTC

- Rò miệng nối dạ dày tụy: theo dõi dẫn lưu ổ bụng ,lấy dịch xét nghiệm amylase nếu nghi ngờ

- Nhiễm trùng vết mổ, áp xe tồn dư: kiểm tra, tách vết mổ, chọc hút dẫn lưu ổ áp xe dưới siêu âm.

KHÂU VẾT THƯƠNG LÁCH

I. ĐẠI CƯƠNG

Các tổn thương trong ổ bụng bởi hoả khí hay bạch khí cần được thăm dò ổ bụng bằng phẫu thuật mổ mở hoặc nội soi. Dấu hiệu và triệu chứng vết thương thấu bụng phụ thuộc nhiều yếu tố trong đó có loại vũ khí gây nên thương tổn, vị trí vết thương và số vết thương. Các vết thương hoả khí thường có năng lượng cao, tùy thuộc vào bị đạn bắn tầm gần hoặc xa mà tổn thương có khác nhau và với năng lượng cao và sự cháy của thuốc nổ nên hình thái tổn thương không xác định được cũng như các tổn thương thứ phát do các mảnh đạn và mảnh xương gây nên. Với các vết thương do bạch khí thường có tổn thương xác định trên đường đi nhưng đôi khi dễ bỏ sót các tổn thương gây hiệu quả nghiêm trọng. Tổn thương lách tùy nguyên nhân có thể kèm theo đụng dập. Với những trường hợp tổn thương không vào cuống lách và vết thương nông dưới 3 cm có thể khâu bảo tồn lách.

II. CHỈ ĐỊNH

- Vết thương thấu bụng có tổn thương lách đơn thuần
- Tổn thương lách không vào cuống lách và đường rách sâu dưới 3 cm.

III. CHỐNG CHỈ ĐỊNH

- Có biến chứng thủng ruột và viêm phúc mạc, cần phải cắt ruột và có tình trạng viêm các tạng.
- Huyết động không ổn định
- Phẫu thuật viên không được đào tạo về kỹ thuật này.

IV. CHUẨN BỊ

1. Người bệnh:

- Người bệnh được hồi sức đảm bảo huyết động ổn định
- Dùng kháng sinh dự phòng
- Phẫu thuật viên giải thích cho người bệnh về tình trạng bệnh,

2. Vô cảm:

Gây mê toàn thân, đặt nội khí quản. Cần phải có máy theo dõi áp lực CO₂ máu (Pa CO₂) và áp lực CO₂ khí thở ra (PET CO₂) để bác sỹ gây mê chủ động điều chỉnh thuốc mê, thông khí...

3. Phương tiện, trang thiết bị:

- Bộ dụng cụ đại phẫu mổ mở.
- Bộ dụng cụ khâu mạch máu
- Chỉ liên kim: prolen hoặc premilen 3/0

4. Tư thế người bệnh:

Người bệnh nằm ngửa, với tư thế đầu cao hay thấp, nghiêng phải hay trái tùy theo yêu cầu khi mổ. Người bệnh cần được đặt ống thông đái, OTDD. Người bệnh được đặt một tấm đệm lưng ngang bờ dưới xương bả để dễ bộc lộ lách.

V. CÁC BƯỚC TIẾN HÀNH

1. Vị trí kẹp mổ:

Phẫu thuật viên đứng bên phải của người bệnh, hai phụ bên trái người bệnh.

2. Kỹ thuật xử trí tổn thương

- Người bệnh được mở bụng đường trắng giữa trên rốn, kéo dài xuống dưới rốn.
- Số lượng dịch trong ổ bụng được ghi nhận.
- Tròn gác vào vùng lách trong khi tiếp tục kiểm tra toàn bộ ổ bụng
- Các tạng trong ổ bụng được kiểm tra đánh giá mức độ tổn thương.
- Với tổn thương lách cần các bước:
 - + Hạ đại tràng góc lách để bộc lộ vùng lách, hay cắt dây chằng lách đại tràng
 - + Giải phóng mặt sau lách (cắt dây chằng lách thận và tổ chức liên kết giữa lách và thận sát với cực trên và các nhánh vị ngấn).
 - + Đưa lách ra gần vết mổ, tiến hành khâu cầm máu lách bằng những mũi chữ U dọc theo hai mép của đường vỡ. Hoặc khâu ép bằng mạc nối lớn hoặc miếng pledget tepflon.
- Sau khi kiểm tra kỹ không còn chảy máu, tiến hành rửa sạch ổ bụng và đặt 1 tới hai dẫn lưu ở hố lách.

- Đóng bụng theo các lớp giải phẫu.

VI. THEO DÕI VÀ XỬ TRÍ TAI BIẾN

1. Theo dõi:

- Theo dõi gây mê hồi sức, hồi tỉnh và chống đau
- Nuôi dưỡng người bệnh bằng đường tĩnh mạch đến khi có dấu hiệu an toàn phẫu thuật và phục hồi tiêu hoá.
- Theo dõi các biến chứng phẫu thuật: chảy máu trong 48h đầu bằng theo dõi mạch, huyết áp và tình trạng dẫn lưu ổ bụng.

2. Xử trí tai biến:

- Chủ yếu phát hiện biến chứng chảy máu sau mổ, nếu huyết động ổn định có thể chụp mạch để xác định nguyên nhân chảy máu và thực hiện nút mạch.
- Nếu tình trạng huyết động không ổn định cần có chỉ định mổ lại kiểm tra, nếu không kiểm soát được chảy máu trong mổ cần tiến hành cắt lách.

BẢO TỒN LÁCH VỠ BẰNG LƯỚI SINH HỌC

I. ĐẠI CƯƠNG

Điều trị bảo tồn lách không mở đối với người bệnh chấn thương lách đang là xu hướng chính hiện nay. Tỷ lệ điều trị bảo tồn phụ thuộc các trung tâm nhưng chủ yếu ở Người bệnh có huyết động ổn định, hemoglobin ổn định trong vòng 12 tới 48 giờ. Người bệnh cần truyền dưới hai đơn vị máu. Phẫu thuật được thực hiện ở những người bệnh có chảy máu tiếp tục với huyết động không ổn định. Người bệnh chấn thương lách được đánh giá tổn thương độ V trên cắt lớp vi tính và có huyết động ổn định được theo dõi không mở ở một số trung tâm, tuy nhiên thông thường người bệnh được phẫu thuật để đánh giá đúng mức độ thương tổn để sửa chữa hoặc cắt bỏ lách.

II. CHỈ ĐỊNH

- Chấn thương lách đơn thuần có huyết động không ổn định
- Tổn thương lách có thoát thuốc trên chụp CT thì động mạch không thể nút mạch hoặc nút mạch thất bại.

III. CHỐNG CHỈ ĐỊNH

- Có biến chứng thủng ruột và viêm phúc mạc, cần phải cắt ruột và có tình trạng viêm các tạng.
- Người bệnh sốc mất máu nặng
- Phẫu thuật viên không được đào tạo về kỹ thuật này.

IV. CHUẨN BỊ

1. Người bệnh :

- Người bệnh được hồi sức đảm bảo huyết động ổn định
- Dùng kháng sinh dự phòng
- Phẫu thuật viên giải thích cho người bệnh về tình trạng bệnh,

2. Vô cảm:

Gây mê toàn thân, đặt nội khí quản. Cần phải có máy theo dõi áp lực CO₂ máu (Pa CO₂) và áp lực CO₂ khí thở ra (PET CO₂) để bác sỹ gây mê chủ động điều chỉnh thuốc mê, thông khí...

3. Trang thiết bị:

- Bộ dụng cụ đại phẫu mổ mở.
- Bộ dụng cụ khâu mạch máu
- Chỉ mạch máu liền kim 3/0
- Túi lưới sinh học

4. Tư thế người bệnh:

Người bệnh nằm ngửa, với tư thế đầu cao hay thấp, nghiêng phải hay trái tùy theo yêu cầu khi mổ. Người bệnh cần được đặt ống thông đái, thông dạ dày. Người bệnh được đặt một tấm đệm lưng ngang bờ dưới xương bả để dễ bộc lộ lách.

V. CÁC BƯỚC TIẾN HÀNH

1. Vị trí kẹp mổ: Phẫu thuật viên đứng bên phải của người bệnh, hai phụ bên trái người bệnh.

2. Kỹ thuật xử trí tổn thương

- Người bệnh được mở bụng đường trắng giữa trên rốn, kéo dài xuống dưới rốn.
- Số lượng dịch trong ổ bụng được ghi nhận.
- Tròn gác vào vùng lách trong khi tiếp tục kiểm tra toàn bộ ổ bụng
- Các tạng trong ổ bụng được kiểm tra đánh giá mức độ tổn thương.
- Với tổn thương lách cần các bước:
 - + Hạ đại tràng góc lách để bộc lộ vùng lách, hay cắt dây chằng lách đại tràng
 - + Giải phóng mặt sau lách (cắt dậu chằng lách thận và tổ chức liên kết giữa lách và thận sát với cực trên và các nhánh vị ngấn).
 - + Bọc lưới lách chủ yếu chỉ định cho những trường hợp vỡ lách hình sao hoặc vỡ nát lách.
 - + Sử dụng túi lưới đặc biệt để bảo tồn lách, bọc lách trong lưới và siết chặt lưới bằng cách khâu lưới.
 - + Sau khi kiểm tra kỹ không còn chảy máu, tiến hành rửa sạch ổ bụng và đặt 1 tới hai dẫn lưu ở hố lách.
 - + Đóng bụng theo các lớp giải phẫu.

VI. THEO DÕI

- Theo dõi gây mê hồi sức, hồi tỉnh và chống đau
- Nuôi dưỡng người bệnh bằng đường tĩnh mạch đến khi có dấu hiệu an toàn phẫu thuật và phục hồi tiêu hoá.
- Theo dõi các biến chứng phẫu thuật: chảy máu trong 48h đầu bằng theo dõi mạch, huyết áp và tình trạng dẫn lưu ổ bụng.

VII. XỬ TRÍ TAI BIẾN PHẪU THUẬT

- Chủ yếu phát hiện biến chứng chảy máu sau mổ, nếu huyết động ổn định có thể chụp mạch để xác định nguyên nhân chảy máu và thực hiện nút mạch.
- Nếu tình trạng huyết động không ổn định cần có chỉ định mổ lại kiểm tra, nếu không kiểm soát được chảy máu trong mổ cần tiến hành cắt lách.

CÁC PHẪU THUẬT LÁCH KHÁC

I. ĐẠI CƯƠNG

Là phẫu thuật cắt bỏ toàn bộ lách để điều trị.

II. CHỈ ĐỊNH

Khi đã xác định có những bệnh lí cần cắt bỏ lách để điều trị:

- Ung thư lách.
- Lách to kiểu Banti.
- Hodgkin.
- Vàng da tan huyết...
- Xơ gan lách to.

III. CHUẨN BỊ

1. Người thực hiện: Phẫu thuật là bác sĩ ngoại khoa chung hoặc ngoại khoa bụng (PTV và 2 phụ mổ).

2. Phương tiện: Dụng cụ phẫu thuật bụng (Bộ đại phẫu).

3. Người bệnh và hồ sơ bệnh án: Theo quy định chung. Đặc biệt chú ý các xét nghiệm yếu tố về máu, xét nghiệm đông máu và siêu âm gan, tĩnh mạch cửa.

* Dự kiến cuộc mổ: 90 phút

IV. CÁC BƯỚC TIẾN HÀNH

1. Vô cảm: Gây mê nội khí quản.

2. Kỹ thuật:

- Người bệnh nằm ngửa đầu hơi cao, hơi nghiêng về bên phải.
- Đặt ống thông dạ dày, hút.
- Đường rạch mở bụng: Thường rạch đường giữa trên rốn. Trường hợp lách to nhiều hoặc trong bệnh Hoggkin cần thăm dò 2 buồng trứng (ở phụ nữ), có thể mở rộng xuống dưới rốn. Ở người bệnh béo hoặc lách quá to, có thể rạch đường dưới sườn trái, nếu cần có thể mở rộng sang dưới sườn phải hoặc mở ra phía sau đến góc sườn - thắt lưng.

- Cắt dây chằng dạ dày - lách và thắt động mạch lách ở bờ trên thân tụy.
- Cắt dây chằng lách - hoành.
- Cắt dây chằng lách - đại tràng.
- Cắt tĩnh mạch lách và động mạch lách ở cuống lách. Buộc 2 đầu tĩnh mạch lách và động mạch lách bằng chỉ không tiêu.

Chú ý tìm những lách phụ, nhất là trong những bệnh về máu. Chú ý tìm ở vùng rốn lách, dọc cuống lách, trong mạc nối lớn, trong dây chằng lách - đại tràng hoặc mạc treo ruột - cắt bỏ những lách phụ này.

- Kiểm tra lại vùng mổ, cầm máu kĩ.
- Phủ phúc mạc vùng hố lách. Đưa đại tràng, mạc nối lớn đến vùng hố lách.
- Lau ổ bụng. và đóng thành bụng.

*** Thay đổi kỹ thuật.**

Trường hợp lách to hoặc có viêm quanh lách làm lách dính với xung quanh, không thể đưa lách ra ngoài, dùng kỹ thuật cắt lách để lách tại chỗ:

Mở vào phần trái của dây chằng dạ dày - lách và dây chằng dạ dày - đại tràng vào hậu cung mạc nối. Bộc lộ và thắt động mạch lách ở hậu cung mạc nối. Xác định đuôi tụy và mạc nối tụy - lách trong đó có cuống lách. Phẫu tích, cặp và cắt dần từng mạch của cuống lách, bắt đầu là động mạch rồi đến tĩnh mạch. Sau đó bóc tách giải phóng dần lách khỏi những chỗ dính, giải phóng đến cực trên lách. Cắt lách khỏi cơ hoành. Trong trường hợp cần thiết và bắt buộc có thể cắt đuôi tụy cùng với cắt lách.. Có thể cắt lách bằng phẫu thuật nội soi ổ bụng.

V. THEO DÕI

- Toàn trạng, mạch, huyết áp, nhiệt độ, huyết sắc tố, hematocrit, tiểu cầu.
- ống dẫn lưu (nếu có).

VI. TAI BIẾN VÀ XỬ TRÍ

1. Trong phẫu thuật:

Chảy máu: Cần chú ý khi phẫu tích, cặp cắt và buộc các mạch máu. Cầm máu kỹ.

2. Sau phẫu thuật:

- Chảy máu: Bù máu và khối lượng tuần hoàn. Nếu chảy nhiều, phẫu thuật lại để cầm máu.
- Áp xe dưới hoành trái: chính dẫn lưu.
- Nhiễm khuẩn, viêm phổi, xẹp phổi trái.
- Tắc mạch, thường gặp tắc tĩnh mạch chi, tắc mạch phổi. Có thể gặp huyết khối tĩnh mạch cửa, huyết khối tim.
- Rối loạn đông máu.
- Tăng tiểu cầu.

PHẪU THUẬT RÒ, NANG ÓNG RÓN TRANG, NIỆU RÓN (PHẪU THUẬT NANG NIỆU RÓN)

I. ĐẠI CƯƠNG

Trong thời kỳ bào thai, ống Rón - Niệu (dài 3–10 cm , đường kính: 8-10 mm) là ống nối liền giữa bàng quang và rón. Sau sinh, ống này tự động đóng lại và trở thành dây chằng rón. Trong một số trường hợp cá biệt, ống này không đóng lại và trẻ sơ sinh bị chứng bệnh tồn tại ống rón niệu.

II. CHỈ ĐỊNH

Nang niệu rón có và không có biến chứng.

III. CHỐNG CHỈ ĐỊNH

Người bệnh già yếu, suy kiệt, chống chỉ định phẫu thuật.

IV. CHUẨN BỊ

1. Người thực hiện:

Kíp phẫu thuật viên tiêu hóa và kíp bác sỹ gây mê hồi sức, kỹ thuật viên có kinh nghiệm.

2. Phương tiện: Bộ dụng cụ mổ mở đại phẫu tiêu hóa, chỉ khâu,...

3. Người bệnh:

- Các xét nghiệm cơ bản chẩn đoán.
- Siêu âm bụng hoặc CT bụng trong những trường hợp khó.

V. CÁC BƯỚC TIẾN HÀNH

1. Kiểm tra hồ sơ: thủ tục hành chính, chuyên môn,...

2. Kiểm tra người bệnh: tên, tuổi, bệnh, phẫu thuật viên, bác sỹ gây mê,...

3. Thực hiện kỹ thuật: dự kiến khoảng 30 phút

1.1. Tư thế: nằm ngửa dạng hai chân, đặt sonde bàng quang.

Phẫu thuật viên đứng bên phải người bệnh, hai người phụ đứng bên đối diện

1.2. Vô cảm: gây mê nội khí quản.

1.3. Kỹ thuật:

- Rạch bụng đường trắng giữa trên dưới rón 3 cm
- Cắt và khoét bỏ nang niệu rón
- Khâu buộc đường rò (dây chằng rón)
- Kiểm tra cầm máu
- Đóng bụng.

VI. THEO DÕI VÀ XỬ TRÍ TAI BIẾN

1.1. Theo dõi: Theo dõi như mọi trường hợp phẫu thuật đường tiêu hóa nói chung.

1.2. Tai biến và xử trí

- Chảy máu: chảy máu trong ổ bụng, cần theo dõi sát, cần thiết phải phẫu thuật lại ngay.

- Tắc ruột sau mổ: kiểm tra xem do dẫn ruột cơ năng hay tắc ruột cơ học. Nếu do nguyên nhân cơ học phải mổ kiểm tra và xử lý nguyên nhân.
- Áp xe hoặc viêm phúc mạc do rò, bục miệng nối: điều trị nội hoặc phẫu thuật lại tùy thuộc mức độ của biến chứng.

PHẪU THUẬT KHÂU THÙNG CƠ HOÀNH DO VẾT THƯƠNG

I. ĐẠI CƯƠNG

Thùng cơ hoành là tổn thương mất toàn vẹn của cơ hoành do vết thương ngực - bụng. Đường vào của vết thương có thể từ ngực hoặc bụng.

Tác nhân gây vết thương thường là hỏa khí hoặc bạch khí.

- + Qua chỗ rách cơ hoành, các tạng trong ổ bụng có thể chui lên lồng ngực ngay sau tai nạn hoặc sau một thời gian, gây nên thoát vị cơ hoành, nếu tổn thương ở bên phải thường không có thoát vị do có gan phải che chắn.
- + Vì thùng cơ hoành do vết thương ngực bụng nên nó thường kèm theo nhiều tổn thương khác ở ổ bụng và lồng ngực.

II. CHỈ ĐỊNH

Cơ hoành bị thùng do vết thương thấu bụng, sau tai biến của phẫu thuật khác

III. CHỐNG CHỈ ĐỊNH

Không có chống chỉ định

IV. CHUẨN BỊ

1. **Người thực hiện quy trình kỹ thuật:** phẫu thuật viên ngoại chung / tiêu hóa / tim mạch - lồng ngực, và bác sĩ gây mê hồi sức.
2. **Người bệnh**
 - Các xét nghiệm cơ bản: công thức máu, sinh hóa, chụp phổi.
 - Đặt đường truyền tĩnh mạch, sonde dạ dày, sonde bàng quang.
3. **Phương tiện**
 - Dụng cụ phẫu thuật cơ bản: pince, kéo, cặp kim, ống hút, rửa...
 - Bàn mổ phải đáp ứng được việc thay đổi tư thế đầu cao hay thấp, nghiêng phải hay trái tùy theo yêu cầu khi mổ.
 - Bộ mổ mở tiêu hóa, lồng ngực.

V. CÁC BƯỚC TIẾN HÀNH

1. **Tư thế:** Người bệnh nằm ngửa, có thể kê gối độn dưới lưng ngang mũi ức.
2. **Vô cảm:** Gây mê toàn thân, đặt nội khí quản.
3. **Vị trí kẹp mổ:** Phẫu thuật viên đứng bên đối diện với bên cơ hoành tổn thương, người phụ đứng khác bên với phẫu thuật viên. Dụng cụ viên đứng cùng phía phẫu thuật viên.
4. **Đường mổ:**
 - Mở bụng đường trắng trên rốn, khi cần thiết có thể kéo dài xuống dưới rốn hoặc mở thêm đường ngang sang bên phải trong trường hợp phải xử lý chấn thương gan phải kèm theo.
5. **Kiểm tra ổ bụng:**
 - Dịch ổ bụng: Quan sát đánh giá số lượng, màu sắc, tính chất của dịch ổ bụng, xác định dịch máu, dịch tiêu hóa hay dịch mật, mủ, nước tiểu... số lượng dịch, khi dịch máu nhiều có nghĩa là thương tổn lớn, cần nhanh chóng xác định mức độ thương tổn

- tương xứng và không nên kéo dài việc thăm dò nhất là khi huyết động không ổn định.
- Tầng trên mạc treo đại tràng ngang: Cần đánh giá gan, lách, hậu cung mạc nối, thân, đuôi tụy.
- Tầng dưới mạc treo đại tràng ngang: Kiểm tra đại tràng ngang, đoạn đầu của ruột non, quan sát dọc 2 rãnh đại tràng, hút dịch đánh giá được đại tràng lên và đại tràng xuống, xích ma. Kiểm tra ruột non và mạc treo từ góc hồi manh tràng trở lên. Đánh giá bàng quang, máu tụ sau phúc mạc, tử cung, phần phụ (ở nữ).

6. Xử trí tổn thương cơ hoành

- Với tạng thoát vị: Đưa trở lại ổ bụng, thái độ xử trí tùy thuộc sức sống của mô tạng thoát vị.
- Kiểm tra khoang màng phổi, phổi cùng bên qua chỗ vỡ cơ hoành, xử lý tổn thương nhu mô phổi nếu có, rửa màng phổi nếu có dịch mủ, dịch tiêu hóa, giả mạc, máu cục.
- Đặt dẫn lưu màng phổi cùng bên tổn thương vị trí khoang liên sườn V, đường nách giữa, xử lý vết thương thành ngực nếu có.
- Bộc lộ mép vết thương cơ hoành, cắt lọc.
- Khâu cơ hoành 1 lớp khâu vết hoặc mũi rời chỉ không tiêu, số 0.
- Đặt dẫn lưu tùy vị trí cơ hoành và các tạng tổn thương.

VI. THEO DÕI, XỬ TRÍ TAI BIẾN VÀ BIẾN CHỨNG

1. Theo dõi:

- Như mọi trường hợp phẫu thuật đường tiêu hóa, lồng ngực nói chung
- Sau phẫu thuật điều trị kháng sinh 5 - 7 ngày
- Theo dõi dịch, khí qua dẫn lưu màng phổi; dẫn lưu ổ bụng

2. Tai biến và xử trí:

2.1. Trước và trong phẫu thuật: shock nhiễm trùng, suy hô hấp, chèn ép tim do chẩn đoán muộn: hạn chế thay đổi tư thế người bệnh, nhanh chóng giải phóng khoang màng phổi, khi cần phải đặt dẫn lưu màng phổi trước, phổi hợp với bác sĩ gây mê vừa mổ vừa hồi sức.

2.2. Sau phẫu thuật:

- Dò khí, chảy máu màng phổi: thái độ xử trí tùy thuộc số lượng máu, khí ra dẫn lưu.
- Dò tiêu hóa: số lượng ít: theo dõi điều trị nội.
- Dò số lượng nhiều, áp xe trong ổ bụng, viêm phúc mạc: mổ đánh giá lại tổn thương. tạng, thái độ xử trí phụ thuộc tính chất, mức độ tổn thương.

PHẪU THUẬT KHÂU VỠ CƠ HOÀNH

I. ĐẠI CƯƠNG

Vỡ cơ hoành là tổn thương mất toàn vẹn của cơ hoành, gặp trong chấn thương bụng kín, thường là một chấn thương mạnh làm áp lực ổ bụng tăng cao đột ngột, vòm hoành bị căng lên và vỡ. Thường thấy vỡ cơ hoành bên trái, cơ hoành bên phải ít bị vỡ do được gan che chở. Chấn thương ngực kín cũng có thể gây vỡ cơ hoành nhưng ít gặp hơn.

+ Qua chỗ rách cơ hoành, các tạng trong ổ bụng có thể chui lên lồng ngực ngay sau chấn thương hoặc sau chấn thương một thời gian, gây nên thoát vị cơ hoành do chấn thương.

+ Vì rách cơ hoành thường xảy ra do một chấn thương mạnh nên nó thường kèm theo nhiều tổn thương khác ở ổ bụng và lồng ngực, làm cho việc chẩn đoán và điều trị gặp nhiều khó khăn.

II. CHỈ ĐỊNH

Cơ hoành bị thủng, rách, vỡ do chấn thương, vết thương thấu bụng, sau tai biến của phẫu thuật khác.

III. CHỐNG CHỈ ĐỊNH

Không có chống chỉ định

IV. CHUẨN BỊ

1. Người thực hiện quy trình kỹ thuật: phẫu thuật viên ngoại chung / tiêu hóa/ tim mạch – lồng ngực, và bác sĩ gây mê hồi sức.

2. Phương tiện:

- Dụng cụ phẫu thuật cơ bản: pince, kéo, cặp kim, ống hút, rửa...
- Bàn mổ phải đáp ứng được việc thay đổi tư thế đầu cao hay thấp, nghiêng phải hay trái tùy theo yêu cầu khi mổ.
- Bộ mổ mở tiêu hóa, lồng ngực.

3. Người bệnh:

- Các xét nghiệm cơ bản: công thức máu, sinh hóa, chụp phổi.
- Đặt đường truyền tĩnh mạch, sonde dạ dày, sonde bàng quang.

V. CÁC BƯỚC TIẾN HÀNH

1. Tư thế: Người bệnh nằm ngửa, có thể kê gối độn dưới lưng ngang mũi ức.

2. Vô cảm: Gây mê toàn thân, đặt nội khí quản.

3. Vị trí kẹp mổ: Phẫu thuật viên đứng bên đối diện với bên cơ hoành tổn thương, người phụ đứng khác bên với phẫu thuật viên. Dụng cụ viên đứng cùng phía phẫu thuật viên.

4. Đường mổ: Mở bụng đường trắng trên rốn, khi cần thiết có thể kéo dài xuống dưới rốn hoặc mở thêm đường ngang sang bên phải trong trường hợp phải xử lý chấn thương gan phải kèm theo.

5. Kiểm tra ổ bụng:

- Dịch ổ bụng: Quan sát đánh giá số lượng, màu sắc, tính chất của dịch ổ bụng, xác định dịch máu, dịch tiêu hóa hay dịch mật, mủ, nước tiểu... số lượng dịch, khi dịch máu nhiều có nghĩa là thương tổn lớn, cần nhanh chóng xác định mức độ thương tổn tương xứng và không nên kéo dài việc thăm dò nhất là khi huyết động không ổn định.

- Tầng trên mạc treo đại tràng ngang: Cần đánh giá gan, lách, hậu cung mạc nối, thân, đuôi tụy.

- Tầng dưới mạc treo đại tràng ngang: Kiểm tra đại tràng ngang, đoạn đầu của ruột non, quan sát dọc 2 rãnh đại tràng, hút dịch đánh giá được đại tràng lên và đại tràng xuống, xích ma. Kiểm tra ruột non và mạc treo từ góc hồi manh tràng trở lên. Đánh giá bàng quang, máu tụ sau phúc mạc, tử cung, phần phụ (ở nữ).

6. Xử trí tổn thương cơ hoành:

- Với tạng thoát vị: Đưa trở lại ổ bụng, thái độ xử trí tùy thuộc sức sống của mô tạng thoát vị

- Kiểm tra khoang màng phổi, phổi cùng bên qua chỗ vỡ cơ hoành, xử lý tổn thương nhu mô phổi nếu có, rửa màng phổi nếu có dịch mủ, dịch tiêu hóa, giả mạc, máu cục

- Đặt dẫn lưu màng phổi cùng bên tổn thương vị trí khoang liên sườn V, đường nách giữa.

- Bộc lộ mép vết thương cơ hoành, cắt lọc.

- Khâu cơ hoành 1 lớp khâu vắt hoặc mũi rời chỉ không tiêu, số 0

- Đặt dẫn lưu tùy vị trí cơ hoành và các tạng tổn thương

VI. THEO DÕI VÀ XỬ TRÍ TAI BIẾN

1. Theo dõi:

- Như mọi trường hợp phẫu thuật đường tiêu hóa, lồng ngực nói chung

- Sau phẫu thuật điều trị kháng sinh 5 – 7 ngày

- Theo dõi dịch, khí qua dẫn lưu màng phổi; dẫn lưu ổ bụng

2. Tai biến và xử trí:

- Trước và trong phẫu thuật: shock nhiễm trùng, suy hô hấp, chèn ép tim do chẩn đoán muộn: hạn chế thay đổi tư thế người bệnh, nhanh chóng giải phóng khoang màng phổi, khi cần phải đặt dẫn lưu màng phổi trước, phổi hợp với bác sĩ gây mê vừa mổ vừa hồi sức.

- Sau phẫu thuật:

+ Rò khí, chảy máu màng phổi: thái độ xử trí tùy thuộc số lượng máu, khí ra dẫn lưu.

+ Rò tiêu hóa: số lượng ít: theo dõi điều trị nội

+ Rò số lượng nhiều, áp xe trong ổ bụng, viêm phúc mạc: mổ đánh giá lại tổn thương tạng, thái độ xử trí phụ thuộc tính chất, mức độ tổn thương.

PHẪU THUẬT ĐIỀU TRỊ THOÁT VỊ KHE HOÀNH

I. ĐẠI CƯƠNG

- Thoát vị khe hoành hầu hết xảy ra ở người lớn tuổi và là thoát vị mắc phải. Thoát vị khe thực quản xảy ra ở người trẻ tuổi có thể là thoát vị bẩm sinh. Nguyên nhân của thoát vị khe thực quản là do sự suy yếu màng ngăn thực quản (thoát vị mắc phải) hay một lỗ khiếm khuyết của cơ hoành ở khe thực quản (thoát vị bẩm sinh).

- Thoát vị khe thực quản có hai loại: thoát vị kiểu trượt, trong đó tâm vị của dạ dày bị thoát vị lên lồng ngực, hay thoát vị kiểu cuộn, trong đó tâm vị vẫn ở vị trí bình thường trong khoang bụng và chỉ có đáy vị là bị thoát vị lên lồng ngực (hình 1). Ngoài ra còn có loại thoát vị hỗn hợp, kết hợp thoát vị trượt và thoát vị cuộn. 99% thoát vị khe thực quản mắc phải là thoát vị trượt.

- Phần lớn người bệnh bị thoát vị trượt không có triệu chứng gì. Phần dạ dày bị thoát vị lên cơ hoành khi người bệnh nằm hay có động tác làm tăng áp lực trong xoang bụng (ho, hắt hơi...) và trở lại xoang bụng khi người bệnh đứng. Thoát vị thể trượt, vì thế, được gọi là loại thoát vị “có thể xuống được”. Hậu quả thường gặp nhất của thoát vị trượt là hiện tượng trào ngược thực quản. 20% người bệnh bị thoát vị trượt bị viêm thực quản do trào ngược. Phần biểu mô thực quản bị viêm mãn tính do trào ngược có thể bị chuyển sản (thực quản Barrett), dị sản và cuối cùng hoá ác.

- Trong thoát vị kiểu cuộn, do khe thực quản rộng, đáy vị bị thoát vị lên lồng ngực, nằm ở phía trước và bên trái thực quản, trong khi tâm vị vẫn nằm ở vị trí bình thường trong khoang bụng. Thoát vị kiểu cuộn, vì thế, còn được gọi là thoát vị cạnh thực quản.

- Người bệnh bị thoát vị cạnh thực quản không có biểu hiện trào ngược thực quản, nhưng phần dạ dày bị thoát vị thường không thể xuống bụng. Thoát vị cạnh thực quản, vì thế, được gọi là thoát vị “không xuống được”.

- Khi khe thực quản rộng ra, phần bờ cong lớn dạ dày bị thoát vị càng lớn. Quá trình này làm cho dạ dày bị xoay ngược chiều kim đồng hồ. Khi toàn bộ bờ cong lớn dạ dày bị thoát vị (kèm theo là mạc nối lớn), môn vị bị kéo lên nằm sát tâm vị, dạ dày sẽ bị xoắn. Xoắn dạ dày trong thoát vị khe thực quản là xoắn dạ dày thứ phát. Dạ dày bị xoắn thứ phát sẽ nằm trong lồng ngực.

- Cần phân biệt xoắn dạ dày thứ phát với xoắn dạ dày nguyên phát. Xoắn dạ dày nguyên phát không kèm theo thoát vị khe thực quản và dạ dày bị xoắn nằm trong khoang bụng, dưới cơ hoành (cơ hoành bình thường).

- Nguy cơ lớn nhất của thoát vị cạnh thực quản là nghẹt, dẫn đến hoại tử phần dạ dày bị thoát vị.

- Các yếu tố thuận lợi của thoát vị khe thực quản mắc phải:

+ Cơ (bao gồm cả cơ hoành, trong đó có hai trụ cơ hoành) bị yếu và giảm tính đàn hồi (thoát vị mắc phải ở người già).

+ Khiếm khuyết khe thực quản (thoát vị bẩm sinh ở người trẻ).

+ Tăng áp lực trong khoang bụng (cổ trướng, phụ nữ, người béo phì, người bị táo bón mãn tính...).

+ Viêm thực quản mãn tính (làm xơ hoá lớp cơ dọc, dẫn đến thực quản bị rút ngắn)...

+ Thoát vị khe thực quản thường gặp ở phụ nữ và người trên 40 tuổi. Tần suất mắc bệnh càng cao khi tuổi càng lớn. Chỉ 10% người bệnh bị thoát vị khe thực quản ở độ tuổi dưới 40, trong khi đó 70% người bệnh trên 70 tuổi.

+ Hậu quả và biến chứng của thoát vị khe thực quản thể trượt (hình 2):

+ Viêm thực quản, bào mòn thực quản (loét Cameron), loét thực quản.

+ Chảy máu từ các sang thương viêm hay loét thực quản. Máu thường chảy rỉ rả.

Chảy máu ồ ạt hiếm khi xảy ra.

II. CHẨN ĐOÁN

2.1. Lâm sàng

- Đau thượng vị, đau ngay sau xương ức.

- Nóng rát sau xương ức (cảm giác “đau cháy sau tim”)

- Đầy hơi, khó tiêu

- Nôn, nôn máu

- Đau ngực, khó thở

- Có thể có biểu hiện thiếu máu nhẹ, toàn trạng béo phì ...

- Khi xảy ra biến chứng hoại tử bờ cong lớn dạ dày, biểu hiện lâm sàng của người bệnh là một hội chứng viêm phúc mạc do thủng tạng rỗng.

Cần chẩn đoán phân biệt với:

- Viêm dạ dày, loét dạ dày-tá tràng.

- Viêm tụy

- Con đau quặn mật

- Con đau thắt ngực

- Tràn khí màng phổi

- Tắc ruột

- Thủng tạng rỗng...

2.2. Cận lâm sàng

- X-quang ngực thẳng: thấy hình ảnh các khối mờ lớn có mức nước hơi, biểu hiện của hơi và dịch vị bị ứ đọng trong phần dạ dày bị nghẹt.

- Chụp lưu thông thực quản-dạ dày: thấy hình ảnh của một túi cản quang nằm lân cận thực quản. Nếu chụp đối quang kép, hình ảnh nếp niêm mạc dạ dày sẽ hiện diện trong túi cản quang này. Dấu hiệu này giúp chẩn đoán phân biệt thoát vị khe hoành với túi thừa thực quản.

- Chụp CT ngực bụng: thấy hình ảnh thoát vị khe thực quản trên CT là một khối (có thể có mức nước hơi hay không) nằm sau tim. Khi mạc nối lớn bị thoát vị, hình ảnh trên CT là tăng khối lượng mô mỡ quanh thực quản.

- Chụp MRI: tương tự chụp CT, có thể thấy thoát vị mạc nối lớn cạnh thực quản với hình ảnh của một khối mỡ liên tục với các mạch máu và phát triển từ khoang bụng lên lồng ngực.

- Siêu âm bụng: khe thực quản giãn rộng đến 16-21 mm, chứng tỏ không phải thực quản mà là dạ dày nằm ở khe thực quản. Dấu hiệu này có độ nhạy 100% và độ đặc hiệu 90% trong chẩn đoán thoát vị khe thực quản.

- Nội soi thực quản-dạ dày: thoát vị khe thực quản có thể được chẩn đoán dễ dàng bởi nội soi thực quản-dạ dày. Trên nội soi, thoát vị khe thực quản biểu hiện bằng hình ảnh niêm mạc dạ dày nằm ở phía trên khe thực quản của cơ hoành. Hình ảnh này có thể được quan sát từ phía trên (thực quản) xuống hay từ phía dưới (dạ dày) lên. Nội soi giúp phân loại viêm loét thực quản do trào ngược:

- + Độ 1: Thực quản viêm đỏ.
- + Độ 2: Thực quản có các vết loét thẳng và không hội tụ.
- + Độ 3: Thực quản có các vết loét ngoằn ngoèo và hội tụ.
- + Độ 4: Thực quản bị chít hẹp hay thực quản Barrett.

III. CHỈ ĐỊNH

- Tất cả các trường hợp thoát vị khe hoành, cạnh thực quản.
- Các trường hợp thoát vị trượt:
 - + Triệu chứng không được kiểm soát hoàn toàn bởi thuốc ức chế bơm proton, hoặc người bệnh muốn được điều trị dứt điểm trong một lần.
 - + Nội soi: thực quản bị hẹp hay Barrett thực quản (độ 4).
 - + Người bệnh có triệu chứng ngoài thực quản, thí dụ như triệu chứng hô hấp (ho, khò khè, sặc), triệu chứng tai mũi họng (viêm họng, khàn tiếng, viêm tai giữa), triệu chứng răng (bào mòn men răng)...

IV. CHỐNG CHỈ ĐỊNH

Tình trạng lâm sàng không ổn định, rối loạn thông khí phổi, tình trạng cao áp phổi, bệnh tim mạch nặng.

V. CHUẨN BỊ

1. Điều dưỡng, bác sỹ điều trị

- Đánh giá tình trạng Người bệnh trước mổ: mức độ suy hô hấp, viêm phổi, viêm đường hô hấp trên, tình trạng dinh dưỡng toàn thân, dấu hiệu mất nước, điện giải, tình trạng nhiễm trùng ...
- Điều chỉnh rối loạn điện giải, toan kiềm, phát hiện và điều trị hạ đường huyết.
- Giải thích tình trạng bệnh, cách thức phẫu thuật, tai biến và biến chứng có thể xảy ra trong và sau mổ
- Kháng sinh dự phòng, an thần...

2. Người bệnh

- Vệ sinh thân thể, làm sạch đường tiêu hóa: rửa dạ dày, thụt tháo...
- Nhịn ăn hoàn toàn trước mổ 12h.

3. Chuẩn bị dụng cụ

- Có thể thực hiện phẫu thuật nội soi hay mổ mở
- Mổ nội soi: dàn máy mổ nội soi, camera góc nhìn 30o, trocar 10mm, 5mm, kim, chỉ khâu tiêu chậm, tấm lưới nhân tạo...
- Mổ mở: bộ dụng cụ mổ bụng trung phẫu, kim, chỉ tiêu chậm, tấm lưới nhân tạo để sử dụng trong trường hợp cơ hoành có lỗ thoát vị lớn.

VI. CÁC BƯỚC TIẾN HÀNH

Phẫu thuật điều trị thoát vị khe hoành có thể được thực hiện qua nội soi hay mổ mở. Hiện nay, phẫu thuật nội soi ngày càng được thực hiện nhiều hơn. Quá trình phẫu thuật được thực hiện qua 2 bước (nếu thoát vị trượt):

1. Phẫu thuật sửa chữa lỗ thoát vị:

- Đưa phần dạ dày bị thoát vị (và tâm vị, trong trường hợp thoát vị trượt) trở lại ổ bụng.
- Khâu đóng lỗ thoát vị (khép khe thực quản của cơ hoành). Nếu lỗ thoát vị lớn, có thể đặt mảnh ghép che lỗ thoát vị.
- Có thể cân nhắc đến việc cố định dạ dày vào thành bụng bằng cách mở dạ dày ra da tạm thời nếu người bệnh bị thoát vị cạnh thực quản.

2. Phẫu thuật chống trào ngược: Các phẫu thuật này được chia làm hai loại chính:

- Khâu cuốn phình vị quanh tâm vị (phẫu thuật Nissen, Toupet).
- Cố định tâm vị vào vùng bụng sau (phẫu thuật Hill)..
- Kết thúc cuộc mổ là đóng bụng, rút trocar.

VII. CHĂM SÓC VÀ THEO DÕI SAU MỔ

- Theo dõi tình trạng hô hấp, tim mạch.
- Tiếp tục kháng sinh tĩnh mạch 7-10 ngày.
- Bồi phụ nước, điện giải, nuôi dưỡng qua đường tĩnh mạch hoàn toàn từ 2 -3 ngày, sau đó cho ăn đường miệng hoặc qua ống thông dạ dày.
- Chăm sóc vết thương mỗi ngày và cắt chỉ sau 07 ngày.

VIII. BIẾN CHỨNG VÀ XỬ TRÍ BIẾN CHỨNG

- Tràn khí màng phổi, xẹp phổi: dẫn lưu khí khoang màng phổi, thở máy.
- Nhiễm trùng phổi, nhiễm trùng huyết, nhiễm trùng tiểu...: làm kháng sinh đồ và điều trị kháng sinh.
- Thoát vị hoành tái phát (5-20%), và khoảng 30% cho các trường hợp dùng mảnh ghép nhân tạo.

PHẪU THUẬT ĐIỀU TRỊ THOÁT VỊ HOÀNH BẨM SINH (BOCHDALECK)

I. ĐẠI CƯƠNG

1. Định nghĩa

Thoát vị hoành bẩm sinh biểu hiện bởi sự khiếm khuyết của cơ hoành mà qua đó một hoặc nhiều cơ quan trong ổ bụng như ruột, dạ dày, lách, gan... chui lên lồng ngực. Trẻ bị thoát vị hoành bẩm sinh thường kèm với suy hô hấp ở nhiều mức độ khác nhau (trẻ không thở hiệu quả) vì phổi và mạch máu phổi bên thoát vị hoành kém phát triển.

2. Tần suất

- Tỷ lệ 1/2.000 – 1/5.000 trẻ sinh sống
- 80% là thoát vị hoành ở bên trái (khe Bochdalek), dưới 5% là thoát vị hoành 2 bên, 15% là thoát vị bên phải. Một số hiếm gặp thoát vị hoành phía trước (qua khe Morgagni)

II. CHẨN ĐOÁN

1. Lâm sàng

- Bệnh thường gặp do yếu tố bẩm sinh gây khuyết một phần hay toàn bộ cơ hoành
- Dấu hiệu suy hô hấp: thở nhanh, tím tái, có thể xảy ra sớm ngay sau sinh hoặc vài giờ sau sinh thậm chí xảy ra muộn hơn với tình trạng viêm phổi tái phát.
- Khám ngực: nghe phổi thấy rì rào phế nang giảm một bên, tiếng nhu động ruột trong lồng ngực, tiếng tim ở mỏm tim lệch phải.
- Bụng lõm xẹp

2. Cận lâm sàng

- X quang phổi có bóng hơi dạ dày hay ruột trong lồng ngực, trung thất bị đẩy về bên đối diện, không thấy vòm hoành.
- X quang dạ dày cản quang: chỉ định trong trường hợp X quang phổi chưa xác định chẩn đoán. Trong trường hợp này thấy thuốc cản quang trong dạ dày, ruột nằm trong lồng ngực.
- Siêu âm ngực bụng: thấy hình ảnh một số cơ quan trong ổ bụng nằm trong lồng ngực.
- Siêu âm tim: tim lệch phải, đánh giá áp lực động mạch phổi, tìm dị tật tim bẩm sinh phối hợp.
- Khí máu động mạch cũng cần thiết khi bệnh nhi có suy hô hấp.

III. CHỈ ĐỊNH

- Đây là một dị tật bẩm sinh cần phải phẫu thuật nhưng không phải là phẫu thuật cấp cứu.
- Các bác sĩ khoa hồi sức, bác sĩ gây mê và bác sĩ phẫu thuật viên sẽ hội ý với nhau để quyết định thời điểm phẫu thuật tốt nhất cho trẻ.

IV. CHỐNG CHỈ ĐỊNH

Tình trạng lâm sàng không ổn định như rối loạn khí máu động mạch và tình trạng cao áp phổi

V. CHUẨN BỊ

1. Người thực hiện:

- Đánh giá tình trạng người bệnh trước mổ: mức độ suy hô hấp, dị tật kèm theo (20%), viêm phổi, vàng da, nhiễm trùng huyết...
- Hỗ trợ hô hấp: chỉ giúp thở bằng ống nội khí quản, không giúp thở bằng mặt nạ vì khí vào đường tiêu hóa gây chèn ép phổi trầm trọng hơn
- Thiết lập đường truyền tĩnh mạch.
- Điều chỉnh rối loạn điện giải, toan kiềm, phát hiện và điều trị hạ đường huyết.
- Kháng sinh dự phòng, vitamin K tĩnh mạch

2. Người bệnh:

- Giữ ấm
- Nằm đầu cao 30°, nằm nghiêng bên thoát vị để giảm chèn ép phổi.
- Nhịn bú, đặt ống thông dạ dày để giảm chèn ép phổi do căng dạ dày.

3. Chuẩn bị dụng cụ:

- Có thể thực hiện phẫu thuật nội soi hay mổ mở
- Mổ nội soi: dàn máy mổ nội soi, camera góc nhìn 30°, trocar 10mm, 5mm, kim, chỉ khâu tiêu chậm, tấm lưới nhân tạo...
- Mổ mở: bộ dụng cụ mổ bụng trung phẫu, kim, chỉ tiêu chậm, tấm lưới nhân tạo để sử dụng trong trường hợp cơ hoành có lỗ thoát vị lớn.

VI. CÁC BƯỚC TIẾN HÀNH

- Mục đích của phẫu thuật là đưa tạng thoát vị trở lại ổ bụng và phục hồi cơ hoành.

- Người bệnh nằm ngửa, đầu và ngực cao, chân thấp để dễ đẩy các tạng chui lên ngực trở lại bụng.

- Gây mê nội khí quản, giãn cơ.
- Trải toan che kín, chỉ hở vùng phẫu thuật

Thì 1: mở bụng, thăm dò

- Mổ mở: rạch da vào ổ bụng đường trắng giữa trên rốn. Dùng toan nhỏ bọc vết mổ. Mở rộng ổ bụng bằng van tự động để thăm dò ổ bụng.

- Mổ nội soi: đặt trocar 10mm qua rốn, bơm hơi để đưa camera vào ổ bụng thăm dò. Đặt tiếp 2 trocar 5mm ở dưới bờ sườn 2 bên để đưa dụng cụ vào phẫu thuật.

Thì 2: đẩy các tạng thoát vị lên ngực trở lại ổ bụng

Thì 3: khâu phục hồi lỗ cơ hoành

- Khâu lỗ thoát vị bằng chỉ không tiêu

- Nếu lỗ thoát vị khá lớn hoặc khiếm khuyết cả cơ hoành: bác sĩ phẫu thuật viên phải sử dụng tấm ghép nhân tạo hay tự thân như cân cơ, vạt cơ gần đó để thay thế cơ hoành.

- Đóng bụng, rút trocar, kết thúc phẫu thuật

VII. CHĂM SÓC VÀ THEO DÕI SAU MỔ

- Sau phẫu thuật, bé được chuyển về khoa hồi sức

- Giữ ấm, nằm đầu cao, hỗ trợ hô hấp

- Tiếp tục kháng sinh tĩnh mạch 7 -10 ngày.

- Nhịn ăn đường tiêu hóa, nuôi ăn tĩnh mạch hoàn toàn từ 2 -3 ngày, sau đó nuôi ăn đường miệng hoặc qua ống thông dạ dày

- Kiểm tra khí máu 1 giờ sau mổ, và X quang phổi 6 giờ sau mổ.

- Điều trị cao áp động mạch phổi, trào ngược dạ dày thực quản nếu có.

- Chăm sóc vết thương mỗi ngày và cắt chỉ sau 07 ngày.

VIII. BIẾN CHỨNG VÀ XỬ TRÍ BIẾN CHỨNG

- Tràn khí màng phổi, xẹp phổi: dẫn lưu khí khoang màng phổi, thở máy.

- Nhiễm trùng như viêm phổi, nhiễm trùng huyết, nhiễm trùng tiểu...: làm kháng sinh đồ và điều trị kháng sinh.

- Thoát vị hoành tái phát (5 - 20%) các trường hợp thoát vị hoành bẩm sinh điều trị phẫu thuật nói chung, và khoảng 30 % cho các trường hợp dùng mảnh ghép nhân tạo.

PHẪU THUẬT ĐIỀU TRỊ NHÃO CƠ HOÀNH

I. ĐẠI CƯƠNG/ĐỊNH NGHĨA

Cơ hoành là phần cơ hình vòm, ngăn cách giữa khoang ngực và khoang bụng, tức là ngăn giữa phần trên là khoang ngực, chứa tim và phổi, với phần dưới là khoang bụng chứa các cơ quan trong ổ bụng. Cơ hoành là cơ chủ yếu của hệ hô hấp, giúp con người có thể hít thở bình thường. Tình trạng “nhã cơ hoành” là do khiếm khuyết phần cơ, cơ hoành chỉ như một miếng màng mỏng. Do đó các cơ quan trong ổ bụng sẽ đẩy cơ hoành lên trên, chiếm chỗ của phổi. Nhã cơ hoành thường được phát hiện tình cờ khi chụp X quang phổi. Tuy nhiên, nhã cơ hoành dễ phẫu thuật hơn và có tiên lượng sau mổ khá tốt so với thoát vị hoành.

II. CHỈ ĐỊNH

- Đây là một dị tật bẩm sinh cần phải phẫu thuật nhưng không phải là phẫu thuật cấp cứu.

- Các bác sĩ khoa hồi sức, bác sĩ gây mê và bác sĩ phẫu thuật viên sẽ hội ý với nhau để quyết định thời điểm phẫu thuật.

III. CHỐNG CHỈ ĐỊNH

Tình trạng lâm sàng không ổn định như rối loạn khí máu động mạch và tình trạng cao áp phổi.

IV. CHUẨN BỊ

1. Người thực hiện quy trình kỹ thuật: bác sỹ, điều dưỡng, kỹ thuật viên

- Đánh giá tình trạng người bệnh trước mổ: mức độ suy hô hấp, dị tật kèm theo (20%), viêm phổi, vàng da, nhiễm trùng huyết...

- Hỗ trợ hô hấp: chỉ giúp thở bằng ống nội khí quản, không giúp thở bằng mặt nạ vì khí vào đường tiêu hóa gây chèn ép phổi trầm trọng hơn

- Thiết lập đường truyền tĩnh mạch.

- Điều chỉnh rối loạn điện giải, toan kiềm, phát hiện và điều trị hạ đường huyết.

- Kháng sinh dự phòng, vitamin K tĩnh mạch.

2. Phương tiện:

- Có thể thực hiện phẫu thuật nội soi hay mổ mở.

- Mổ nội soi: dàn máy mổ nội soi, camera góc nhìn 30°, trocar 10mm, 5mm, kim, chỉ khâu tiêu chậm, tấm lưới nhân tạo...

- Mổ mở: bộ dụng cụ mổ bụng đại phẫu, kim, chỉ tiêu chậm, tấm lưới nhân tạo

3. Người bệnh

- Nhịn ăn

- Giữ ấm

- Nằm đầu cao, nằm nghiêng bên thương tổn để giảm chèn ép phổi.

- Đặt ống thông dạ dày để giảm chèn ép phổi do căng dạ dày.

4. Hồ sơ bệnh án

- Các xét nghiệm chẩn đoán xác định: Xq phổi, CT Scanner bụng, ngực
- Các xét nghiệm cơ bản đánh giá tổng quát: CTM, SHM: chức năng gan, thận, đường máu, HIV, Viêm gan.
- Các xét nghiệm đánh giá chức năng hô hấp, tim mạch, đông máu.
- Khám phối hợp các chuyên khoa trong trường hợp phát hiện kèm các bệnh phối hợp.

V. CÁC BƯỚC TIẾN HÀNH

1. Kiểm tra hồ sơ: Đầy đủ các xét nghiệm, chẩn đoán.

2. Kiểm tra người bệnh: Đã được chuẩn bị mổ theo đúng quy trình

3. Thực hiện kỹ thuật:

- Mục đích của phẫu thuật là phục hồi cơ hoành.
- Người bệnh nằm ngửa, đầu và ngực cao, chân thấp .
- Gây mê nội khí quản, giãn cơ.
- Trải toan che kín, chỉ hở vùng phẫu thuật
- Rạch da vào ổ bụng đường trắng giữa trên rốn. Dùng toan nhỏ bóc vết mổ. Mở rộng ổ bụng bằng van tự động để thăm dò ổ bụng, bóc lộ rõ tổn thương.
- Khâu phục hồi cơ hoành:
- + Khâu xếp nếp cơ hoành
- + Nếu nặng, rộng cần phải sử dụng tấm ghép nhân tạo hay tự thân như cân cơ, vạt cơ gân đó để thay thế cơ hoành

VI. THEO DÕI

- Sau phẫu thuật người bệnh được chuyển về khoa hồi sức
- Giữ ấm, nằm đầu cao, hỗ trợ hô hấp
- Tiếp tục kháng sinh tĩnh mạch 7 -10 ngày.
- Nhịn ăn đường tiêu hóa, nuôi ăn tĩnh mạch hoàn toàn từ 2 -3 ngày, sau đó nuôi ăn đường miệng hoặc qua ống thông dạ dày
- Kiểm tra khí máu 1 giờ sau mổ, và X quang phổi 6 giờ sau mổ.
- Điều trị cao áp động mạch phổi, trào ngược dạ dày thực quản nếu có.
- Chăm sóc vết thương mỗi ngày và cắt chỉ sau 07 ngày

VII. XỬ TRÍ TAI BIẾN

- Chảy máu: mở lại cầm máu
- Tràn khí màng phổi, xẹp phổi: dẫn lưu khí khoang màng phổi, thở máy.
- Nhiễm trùng như viêm phổi, nhiễm trùng huyết, nhiễm trùng tiểu...: làm kháng sinh đồ và điều trị kháng sinh.
- Tổn thương tái phát: phẫu thuật lại

PHẪU THUẬT CẮT U CƠ HOÀNH

I. ĐẠI CƯƠNG

- U cơ hoành là tổn thương hiếm gặp, có thể lành tính hoặc ác tính. Tổn thương u cơ hoành thường liên quan đến các tổn thương ác tính của màng phổi hoặc phúc mạc.

- Bệnh không có triệu chứng đặc hiệu, với các biểu hiện mơ hồ như đau tức nhẹ vùng ngực dưới đầu tăng khi hít thở nên thường chỉ được phát hiện tình cờ. Các khối u lớn gây chèn ép phổi thường gây ra các triệu chứng giống như bệnh lý của phổi như khó thở, ho, ho ra máu, chèn ép vào tim, hệ tĩnh mạch chi dưới gây tình trạng ứ trệ tuần hoàn trở về, phù chi dưới..

II. CHỈ ĐỊNH

- Các khối u cơ hoành khi phát hiện được chỉ định mổ khi tổn thương khu trú, chưa ảnh hưởng lớn đến tim, phổi và các cơ quan khác.

- Các bác sĩ khoa hồi sức, bác sĩ gây mê và bác sĩ phẫu thuật viên sẽ hội ý với nhau để quyết định thời điểm phẫu thuật.

III. CHỐNG CHỈ ĐỊNH

- Tình trạng lâm sàng không ổn định như rối loạn khí máu động mạch và tình trạng cao áp phổi.

- Tổn thương u ác tính giai đoạn muộn đã có di căn cơ quan khác.

IV. CHUẨN BỊ

1. Người thực hiện quy trình kỹ thuật: bác sĩ, điều dưỡng, kỹ thuật viên

- Đánh giá tình trạng người bệnh trước mổ: mức độ suy hô hấp, dị tật kèm theo (20%), viêm phổi, vàng da, nhiễm trùng huyết...

- Hỗ trợ hô hấp: chỉ giúp thở bằng ống nội khí quản, không giúp thở bằng mặt nạ vì khí vào đường tiêu hóa gây chèn ép phổi trầm trọng hơn.

- Thiết lập đường truyền tĩnh mạch.

- Điều chỉnh rối loạn điện giải, toan kiềm, phát hiện và điều trị hạ đường huyết.

- Kháng sinh dự phòng, vitamin K tĩnh mạch.

2. Phương tiện: Bộ dụng cụ mổ bụng đại phẫu, kim, chỉ tiêu chậm, tấm lưới nhân tạo

3. Người bệnh:

- Nhịn ăn

- Giữ ấm

- Nằm đầu cao, nằm nghiêng bên thương tổn để giảm chèn ép phổi.

- Đặt ống thông dạ dày để giảm chèn ép phổi do căng dạ dày.

4. Hồ sơ bệnh án:

- Các xét nghiệm chẩn đoán xác định: Xq phổi, CT Scanner bụng, ngực.

- Các xét nghiệm cơ bản đánh giá tổng quát: CTM, SHM: chức năng gan, thận, đường máu, HIV, Viêm gan.

- Các xét nghiệm đánh giá chức năng hô hấp, tim mạch, đông máu.

- Khám phổi hợp các chuyên khoa trong trường hợp phát hiện kèm các bệnh phổi hợp.

V. CÁC BƯỚC TIỀN HÀNH

1. Kiểm tra hồ sơ: Đầy đủ các xét nghiệm, chẩn đoán.

2. Kiểm tra người bệnh: Đã được chuẩn bị mổ theo đúng quy trình

3. Thực hiện kỹ thuật:

- Mục đích của phẫu thuật là cắt bỏ khối u cơ hoành, phục hồi lại cơ hoành.
- Người bệnh nằm ngửa, đầu và ngực cao, chân thấp.
- Gây mê nội khí quản, giãn cơ.
- Trải toan che kín, chỉ hở vùng phẫu thuật.
- Tùy theo tổn thương u lựa chọn đường mổ qua đường bụng hay đường mở ngực.
- Thăm dò bộc lộ, đánh giá tổn thương.
- Cắt bỏ khối u khi còn khả năng, và/hoặc sinh thiết chẩn đoán tế bào học.
- Khâu phục hồi cơ hoành:
 - + Khâu xếp nếp cơ hoành
 - + Nếu tổn thương nặng, rộng cần phải sử dụng tấm ghép nhân tạo hay tự thân như cân cơ, vạt cơ gần đó để thay thế cơ hoành.

VI. THEO DÕI

- Sau phẫu thuật Người bệnh được chuyển về khoa hồi sức
- Giữ ấm, nằm đầu cao, hỗ trợ hô hấp
- Tiếp tục kháng sinh tĩnh mạch 7 -10 ngày.
- Nhịn ăn đường tiêu hóa, nuôi ăn tĩnh mạch hoàn toàn từ 2 -3 ngày, sau đó nuôi ăn đường miệng hoặc qua ống thông dạ dày
- Kiểm tra khí máu 1 giờ sau mổ, và X quang phổi 6 giờ sau mổ.
- Điều trị cao áp động mạch phổi, trào ngược dạ dày thực quản nếu có.
- Chăm sóc vết thương mỗi ngày và cắt chỉ sau 07 ngày

VII. XỬ TRÍ TAI BIẾN

- Chảy máu: mở lại cầm máu
- Tràn khí màng phổi, xẹp phổi: dẫn lưu khí khoang màng phổi, thở máy.
- Nhiễm trùng như viêm phổi, nhiễm trùng huyết, nhiễm trùng tiểu...: làm kháng sinh đồ và điều trị kháng sinh.
- Tổn thương tái phát: phẫu thuật lại

KỸ THUẬT KHÂU PHỤC HỒI THÀNH BỤNG DO TOÁC VẾT MỖ

I. ĐẠI CƯƠNG

- Toác vết mổ là biến chứng sau mổ, tình trạng vết mổ thành bụng được khâu không liền lại, làm cho hai mép vết mổ cũng như phúc mạc thành bụng không dính lại với nhau như trước mổ mà toác rộng ra, làm cho các tạng trong ổ bụng chui ra ngoài qua vết mổ. Toác vết mổ có thể là một phần hoặc toàn bộ vết mổ.

- Khâu phục hồi thành bụng là phẫu thuật khâu đóng lại 2 mép vết mổ, khôi phục lại tình trạng toàn vẹn, liên tục của thành bụng tránh cho các tạng chui ra ngoài qua vết mổ và nhiễm khuẩn từ ngoài vào trong ổ bụng.

**Nguyên nhân và các yếu tố ảnh hưởng:*

- *Nhiễm khuẩn vết mổ:*

- + Trường hợp mổ các loại viêm phúc mạc
- + Trường hợp mổ các tạng như đại tràng, trực tràng...
- + Trường hợp mổ viêm ruột thừa mù
- + Trường hợp mổ không đảm bảo nguyên tắc vô trùng

- *Kỹ thuật khâu đóng bụng không đúng:* khâu không đúng lớp cân, mũi chỉ quá căng, chỉ khâu bị đứt.

- *Áp lực ổ bụng sau mổ lớn và kéo dài làm tình trạng cân cơ thành bụng quá căng:* thở máy kéo dài, bụng quá chướng do liệt ruột cơ năng sau mổ, người bệnh gắng sức ho rặn, nôn, có ổ áp xe tồn dư sau mổ...

- *Yếu tố nguy cơ của toác vết mổ thành bụng:* suy dinh dưỡng, béo phì, đang dùng thuốc ức chế miễn dịch hay corticoid, đái tháo đường, suy thận, bệnh lý ác tính hóa trị hay xạ trị...

II. CHỈ ĐỊNH

Các trường hợp sau mổ có toác vết mổ thành bụng

III. CHỐNG CHỈ ĐỊNH

Cần nhắc thực hiện kỹ thuật trong các trường hợp mất tổ chức thành bụng rộng, vết mổ còn bẩn và không có khả năng kéo ép vết mổ vào nhau.

IV. CHUẨN BỊ

1. **Người thực hiện:** PTV ngoại chung hoặc PTV tiêu hóa.

2. **Phương tiện:**

- Găng tay vô khuẩn
- Áo vô khuẩn
- Chỉ không tiêu số 1 hoặc số 0, có thể chỉ kim loại
- Kim kẹp kim
- Panh, kẹp phẫu tích, kéo vô khuẩn
- Gạc các cỡ vô khuẩn, dung dịch sát khuẩn: betadine.

3. **Người bệnh:**

- Làm bilan trước mổ: Cần xác định rõ có viêm phúc mạc hay áp xe trong ổ bụng sau mổ không?

- Điều trị các bệnh lý toàn thân phối hợp.
- Bồi phụ dinh dưỡng, nước - điện giải
- Dùng kháng sinh dự phòng.
- Giải thích cho người bệnh và gia đình biết rõ bệnh.

4. Hồ sơ bệnh án:

- Hoàn thành các thủ tục hành chính theo qui định.
- Hoàn thiện đầy đủ các bước khám lâm sàng, cận lâm sàng cần thiết.

V. CÁC BƯỚC TIẾN HÀNH

1. Kiểm tra hồ sơ

2. Kiểm tra người bệnh

3. Thực hiện kỹ thuật

3.1. **Vô cảm:** Gây mê nội khí quản hoặc tê tại chỗ trong các trường hợp toác vết mổ nhỏ, đơn thuần.

3.2. Kỹ thuật:

3.2.1. Với những trường hợp toác vết mổ đơn thuần:

- Làm sạch vết mổ: Lấy hết tổ chức giả mạc, bộc lộ cân cơ
- Khâu lại thành bụng:
- Vết mổ sạch: Khâu cân cơ bằng chỉ vicryl số 1, khoảng cách mỗi mũi khâu 1,5-2cm. Khâu da thưa.
- Vết mổ bẩn: Đóng cân cơ - da một lớp có hoặc không có cầu phao.

3.2.2. Với những trường hợp toác vết mổ có biến chứng của lần mổ trước:

- Bóc tách gỡ dính các tạng với nhau, với mép vết mổ và đưa vào trong ổ bụng. Làm xẹp ruột.

- Thăm dò ổ bụng.

- Lấy dịch, bệnh phẩm làm vi sinh, kháng sinh đồ.

- Lau rửa ổ bụng, đặt dẫn lưu, sắp xếp lại các quai ruột.

- Khâu phục hồi thành bụng bằng đóng thành bụng một lớp. Khâu một lớp đi từ da cách mép vết mổ từ 1,5 - 2cm xuyên vào tới phúc mạc của mổ mép vết mổ (gồm tất cả các lớp) và tiếp tục từ phúc mạc ra da mép vết mổ đối diện cân xứng rồi thắt chỉ.

- Phương pháp này dùng các loại chỉ không tiêu hoặc tiêu chậm số 1 hoặc số 0, có thể sử dụng cầu phao hoặc có thể sử dụng chỉ kim loại, khâu bằng các mũi rời, các mũi khâu cách nhau khoảng 2 cm.

VI. THEO DÕI VÀ XỬ TRÍ TAI BIẾN

1. Theo dõi

- Truyền dịch, dùng kháng sinh, giảm đau...
- Theo dõi tình trạng ổ bụng, vết mổ, dẫn lưu, toàn thân.
- Phát hiện và xử trí các biến chứng do bệnh, do phẫu thuật...

2. Xử trí tai biến

- Chảy máu thành bụng sau mổ
- Nhiễm trùng vết mổ
- Bục lại vết mổ
- Thoát vị vết mổ
- Tùy theo các biến chứng có thể gặp và tình trạng cụ thể mà theo dõi điều trị bảo tồn hay phẫu thuật lại. Phẫu thuật xử trí các biến chứng sẽ thực hiện phụ thuộc tình huống cụ thể tại chỗ và toàn thân, cũng như điều kiện tại cơ sở y tế.

KHÂU VẾT THƯƠNG THÀNH BỤNG

I. ĐẠI CƯƠNG

- Vết thương thành bụng là vết thương gây tổn thương cơ thành bụng nhưng không gây thủng lá phúc mạc, ổ bụng không thông thương với bên ngoài.

- Tùy vào nguyên nhân mà tổn thương thành bụng có thể sắc, gọn, sạch hay cơ thành bụng bị đung dập, bầm, có dị vật.

- Tùy thuộc vào kích thước, số lượng vết thương mà vết thương thành bụng có thể được xử lý bằng tại phòng tiểu phẫu hoặc phòng mổ.

II. CHỈ ĐỊNH

Khâu kín vết thương thành bụng trong các trường hợp vết thương gọn sạch, không còn dị vật.

III. CHỐNG CHỈ ĐỊNH

- Không khâu kín vết thương trong trường hợp vết thương bầm, đung dập tổ chức nhiều do hỏa khí hay do động vật cắn.

- Không khâu kín vết thương trong trường hợp chưa loại trừ vết thương thấu bụng hoặc các chấn thương khác trong ổ bụng.

IV. CHUẨN BỊ

1. Người thực hiện quy trình: Bác sĩ ngoại khoa

2. Phương tiện:

- Găng tay vô khuẩn, áo vô khuẩn
- Bộ dụng cụ mổ mở: panh, kìm kẹp kim, kẹp phẫu tích, kéo vô khuẩn,
- Gạc các cỡ vô khuẩn, dung dịch sát khuẩn: betadine.
- Kim chỉ: chỉ tiêu chậm số 2.0, số 0, số 1 để khâu cân cơ; chỉ khâu da (liền kim hoặc chỉ line).

3. Người bệnh:

- Được giải thích về tình trạng bệnh, các nguy cơ của phẫu thuật.
- Tiêm phòng uốn ván.
- Sử dụng kháng sinh trước mổ.

4. Hồ sơ bệnh án: Đầy đủ phần hành chính, bilan chẩn đoán.

V. CÁC BƯỚC TIẾN HÀNH

1. Kiểm tra hồ sơ

2. Kiểm tra người bệnh

3. Thực hiện kỹ thuật:

3.1. Vết thương nhỏ, sạch:

- Sát khuẩn vết thương bằng dung dịch betadine, trải toan vô khuẩn.
- Vô cảm: tê tại chỗ.

- Làm sạch vết thương bằng dung dịch nước ôxy già, dung dịch NaCl 0,9% và dung dịch betadine. Lấy sạch hết tổ chức dập nát, máu cục, dị vật. Cầm máu tổ chức bằng đốt điện hoặc khâu mũi chữ X.

- Khâu lại cân cơ thành bụng bằng chỉ tiêu chậm số 0 hoặc số 1. Các mũi khâu cách nhau 1,5 - 2cm.

- Khâu da bằng chỉ không tiêu đơn sợi hoặc chỉ line 1,5 - 2cm/mũi.

3.2. *Nhiều vết thương rộng*: Xử lý tương tự như với vết thương nhỏ nhưng cần gây mê nội khí quản và đặt dẫn lưu tới đáy vết thương nếu cần.

3.3. *Đối với các vết thương bản do hỏa khí, động vật cắn*:

- Kỹ thuật tương tự như trên.

- Tuy nhiên sau khi cắt lọc, làm sạch vết thương thì để hở da.

VI. THEO DÕI VÀ XỬ TRÍ TAI BIẾN

1. Theo dõi:

- Thay băng hàng ngày, kiểm tra vết thương.

- Dùng kháng sinh, giảm đau, giảm phù nề. Dùng kháng sinh đường uống với vết thương nhỏ, sạch hoặc tiêm truyền với các vết thương phức tạp, bản, đa vết thương.

- Rút dẫn lưu khi không còn ra dịch, thường vào ngày thứ 2 sau mổ.

- Cắt chỉ khâu da sau mổ 7-10 ngày tùy tình trạng vết thương.

2. Xử trí tai biến:

- Chảy máu vết thương:

+ Thường do cầm máu vết thương không kỹ.

+ Tùy từng mức độ, nếu chảy máu ít chỉ cần băng ép vết thương cầm máu, nếu băng ép không cầm được máu thì cần mở lại vết thương cầm máu lại.

- Viêm tấy mủ vết thương:

+ Do vết thương bản hoặc còn đọng dịch viêm.

+ Thay băng, cắt chỉ cách quãng làm sạch vết thương.

+ Điều trị kháng sinh, giảm viêm sau mổ.

QUY TRÌNH PHẪU THUẬT MỞ BỤNG THĂM DÒ, LAU RỬA, ĐẶT DẪN LƯU

I. ĐẠI CƯƠNG

Thăm dò ổ bụng là thì đầu tiên để quyết định mọi can thiệp vào các tạng trong ổ bụng. Thủ thuật nhằm xác định chính xác vị trí, tính chất của tổn thương, liên quan của nó với các tạng khác, nhất là các tạng lân cận để có quyết định phẫu thuật thích hợp. Đây là một thủ thuật kinh điển, ngày nay nhờ có các tiến bộ về nội soi tiêu hóa, soi ổ bụng nên các thương tổn bệnh lý đã được xác định trước mổ tương đối đầy đủ, tuy vậy mọi quyết định cách thức phẫu thuật vẫn phải dựa trên tổn thương cụ thể được xác định qua thăm dò sau khi mở bụng, nhất là đối với vết thương thấu bụng thì thăm dò ổ bụng là bắt buộc không thể bỏ qua. Nguyên tắc của thủ thuật là phải xác định đầy đủ các thương tổn, không được bỏ sót, nhất là trong chấn thương bụng thì phải thăm dò kỹ toàn bộ ổ bụng. Những trường hợp thăm dò bệnh lý của từng tạng riêng biệt thì ta có những đường mổ tương ứng, nhưng nếu cần phải thăm dò toàn bộ ổ bụng thì tốt nhất là mở đường giữa trên và dưới rốn để có thể thăm dò rộng rãi và dễ dàng.

II. CHỈ ĐỊNH

Các trường hợp chấn thương bụng, các phẫu thuật trong ổ bụng

III. CHỐNG CHỈ ĐỊNH

Chống chỉ định trong các trường hợp người bệnh có chống chỉ định gây mê, chưa sử dụng các phương pháp chẩn đoán không xâm lấn khác.

IV. CHUẨN BỊ

1. **Người thực hiện:** Người thực hiện tiêu hóa.

2. **Người bệnh:**

- Hồ sơ bệnh án đầy đủ, chú ý phát hiện các bệnh phối hợp: tim mạch, huyết áp, đái đường, tiết niệu... tình trạng ruột sa, tình trạng tự chủ hậu môn.
- Được chuẩn bị như phẫu thuật thông thường, thụt sạch ngày hôm trước và sáng hôm phẫu thuật.

V. CÁC BƯỚC TIẾN HÀNH

1. **Thăm dò gan và đường mật ngoài gan**

1.1. Đường mở bụng: Thông thường mở đường giữa trên rốn, ngoài ra còn đi đường dưới bờ sườn phải hoặc đường giữa trên rốn phối hợp mở vuông góc sang bên phải, hai đường này cắt ngang qua nhiều cơ gây thương tổn giải phẫu nặng cho thành bụng.

1.2. Thăm dò thùy phải và đường mật ngoài gan:

- Thăm dò mặt trên: Sau khi đã mở thành bụng và bọc mép vết mổ, đặt một van cho người phụ nâng bờ sườn phải lên và một van mềm đè đại tràng góc gan, tá tràng xuống dưới, chiếu đèn mổ vào vùng dưới sườn phải. Người mổ quan sát mặt trên gan bằng mắt, đồng thời dùng bàn tay luân giữa cơ hoành và vòm gan (lòng bàn tay ôm lấy mặt trên gan) để tìm thương tổn của gan. Thăm dò tổn thương mặt trên gan là khó vì gan thường áp sát với vòm hoành.

- Thăm dò mặt dưới và đường mật ngoài gan: Đặt một van vào nâng mép phải vết mổ và bờ dưới gan phải lên, một van mềm đè nhẹ tá tràng xuống dưới ta có thể nhìn thấy rõ mặt dưới gan, túi mật. Nếu đặt một van dài hơn nâng nhẹ cả túi mật và mặt dưới gan lên ta có thể thấy rõ cuống gan, gồm ống mật chủ ở phía bên phải, động mạch gan ở phía bên trái, tĩnh mạch cửa nằm phía sau hai thành phần trên.

1.3. Thăm dò thùy trái: Thùy trái của gan thăm dò thường dễ, đặt van nâng vết mổ lên đã có thể thấy được mặt trên thùy trái, dùng tay ấn nhẹ bờ dưới thùy trái xuống ta sẽ kiểm tra được toàn bộ mặt trên thùy gan trái. Kéo dạ dày xuống dưới, nâng vết mổ lên ta sẽ nhìn thấy mặt dưới thùy gan trái.

2. Thăm dò lách

Lách nằm rất sâu, sát vòm hoành trái và thành ngực sau bên nên thăm dò tương đối khó. Đặt một van kéo mép trái vết mổ sang trái, kéo dạ dày xuống dưới và sang phải, chiếu đèn mổ vào vùng lách ta có thể quan sát được cuống lách, phía trước của lách. Người mổ luôn bàn tay phải sát thành bụng lên dưới vòm hoành trái lòng bàn tay ôm toàn bộ mặt ngoài của lách để tìm tổn thương.

3. Thăm dò dạ dày

- Thăm dò mặt trước dạ dày:

Mở bụng đường giữa trên rốn, banh rộng vết mổ bằng van tự giữ ta thấy ngay một phần của mặt trước dạ dày, góc bờ cong nhỏ và một phần của bờ cong lớn.

- Thăm dò phần trên của dạ dày:

Gồm có tâm vị và phần trên thân vị, đều nằm ở bên trái cột sống. Dùng một van banh vết mổ đặt ở mặt dưới gan trái nâng thùy gan trái lên và kéo mép trái của vết mổ sang trái để cho người phụ giữ. Người mổ dùng gạc lớn kéo dạ dày xuống dưới và sang phải sẽ thấy được phình vị lớn, phần đứng bờ cong nhỏ, tâm vị - thực quản, có thể nhìn hoặc sờ thấy dây thần kinh số X trái như sợi cước chạy dọc trước thực quản - tâm vị.

- Thăm dò phần dưới của dạ dày:

Gồm có mặt trước của hang vị, môn vị và hành tá tràng, các thương tổn bệnh lý như loét, ung thư dạ dày thì có khoảng 70% là ở vùng này. Vị trí của môn vị và hành tá tràng ở bên phải cột sống, sát với đầu tụy, cuống gan. Để thăm dò vùng này ta tiến hành như sau: dùng một van banh vết mổ đặt vào mặt dưới gan để nâng mặt dưới gan phải và túi mật lên đồng thời kéo mép phải của vết mổ sang bên phải, giao cho người phụ giữ. Người mổ dùng gạc lớn kéo dạ dày sang trái và xuống dưới ta sẽ thấy được:

+ Phần ngang bờ cong nhỏ, bờ cong lớn và mặt trước hang vị.

+ Môn vị và hành tá tràng, thông thường có một tĩnh mạch chạy vắt ngang phía trước môn vị.

Kiểm tra luôn cả túi mật, cuống gan, đầu tụy và các hạch ở vùng này.

Trong trường hợp ung thư dạ dày ở phụ nữ nhất thiết phải thăm dò buồng trứng hai bên xem có u hay không.

- Thăm dò mặt sau:

Mặt sau dạ dày là thành trước của hậu cung mạc nối, vì vậy muốn thăm dò mặt sau dạ dày ta phải đi vào hậu cung mạc nối. Khi thăm dò chú ý không được bỏ sót các thương tổn ở mặt sau thân vị. Để có thể bộc lộ rộng rãi mặt sau dạ dày, trong số các đường vào hậu cung mạc nối ta chỉ dùng ba đường để vào thăm dò mặt sau dạ dày sau đây: Đường qua hai lá trước của mạc nối lớn:

+ Kéo nhẹ mạc nối lớn và đại tràng ngang xuống dưới đồng thời kéo dạ dày lên trên để thấy rõ những khoảng vô mạch ở phía ngoài cung mạch bờ cong lớn của dạ dày. Chọc thủng hai lá trước của mạc nối lớn, mở rộng về hai phía, nếu có cắt phải những mạch máu nhỏ thì cầm máu kỹ, ta có một đường vào hậu cung mạc nối khá rộng rãi, bộc lộ mặt sau dạ dày để kiểm tra một cách dễ dàng.

+ Sau khi thăm dò xong phải khâu kín lại chỗ mở này. Căng đại tràng ngang, kéo toàn bộ mạc nối lớn lên phía trên để lộ rõ khe giữa đại tràng ngang và mạc nối lớn. Rạch và cắt hai lá sau của mạc nối lớn dọc theo đại tràng ngang, mở một đường khá rộng rãi vào hậu cung mạc nối để thăm dò mặt sau dạ dày.

4. Thăm dò các tạng khác

- Các tạng khác được kiểm tra tuần tự từ ruột non, đại tràng, tử cung phân phụ (ở nữ giới), ghi nhận các bất thường, xử trí các tổn thương nếu có.
- Đặt dẫn lưu bụng.
- Tùy mục đích, yêu cầu (theo dõi, điều trị, dự phòng,...) mà có thể đặt một hoặc nhiều dẫn lưu.

VI. THEO DÕI VÀ XỬ TRÍ TAI BIẾN

1. Theo dõi:

- Thông thường như sau các trường hợp phẫu thuật bụng khác.
- Cho ăn khi có lưu thông ruột. Tập luyện cơ tròn sau phẫu thuật.

2. Xử trí biến chứng:

- Khâu vào mạch máu gây tụ máu: kiểm tra và khâu cầm máu.
- Chảy máu từ thành bụng, do sót tổn thương: kiểm tra và cầm máu.

LẤY MẠC NỔI LỚN VÀ MẠC MỎI NHỎ

I. ĐẠI CƯƠNG

Phúc mạc thành là lá phúc mạc lót ở mặt sâu của thành bụng. Phúc mạc tạng là lá phúc mạc bao bọc mặt ngoài các tạng. Hai lá này liên tiếp với nhau tạo nên mạc treo, mạc dính và mạc chằng (là phần phúc mạc nổi cơ quan với thành bụng). Mạc nổi là phần phúc mạc nổi hai cơ quan trong ổ bụng. Giữa hai lá của các mạc thường có mạch máu và thần kinh đi vào các tạng.

Có nguồn gốc từ vách ngang đi từ gan đến dạ dày và tá tràng, tạo thành thành trước tiền đình túi mạc nổi, gồm có hai lá trước và sau, hai lá này liên tiếp ở bờ phải của nó tạo thành bờ tự do của mạc nổi nhỏ bao bọc lấy cuống gan. Phía trên mạc nổi nhỏ bám vào cơ hoành, rãnh dây chằng tĩnh mạch của gan và cửa gan, phía dưới bám vào thực quản, bờ cong vị nhỏ, 2 -3 cm đầu tiên của tá tràng

Do sự phát triển xuống dưới của túi mạc nổi tạo thành, đi từ bờ cong vị lớn phủ lấy mặt trước quai ruột như một tạp dề, sau đó quạt lên trên vòng phía trên kết tràng ngang và dính với mạc treo kết tràng ngang đi đến thành bụng sau bao bọc tá tràng, tuy tạng cuối cùng dính vào cơ hoành. Mạc nổi lớn là một hàng rào ngăn cản vi trùng, thường khu trú các ổ nhiễm trùng.

II. CHỈ ĐỊNH

Các trường hợp ung thư dạ dày, ung thư buồng trứng, ung thư phúc mạc...

III. CHỐNG CHỈ ĐỊNH

Chống chỉ định trong các trường hợp người bệnh có chống chỉ định gây mê, chưa sử dụng các phương pháp chẩn đoán không xâm lấn khác.

IV. CHUẨN BỊ

1. Người thực hiện: Người thực hiện tiêu hóa.

2. Người bệnh:

- Hồ sơ bệnh án đầy đủ, chú ý phát hiện các bệnh phối hợp: tim mạch,
- huyết áp, đường, tiết niệu... tình trạng ruột sa, tình trạng tự chủ hậu môn.
- Được chuẩn bị như phẫu thuật thông thường, thật sạch ngày hôm trước và sáng hôm phẫu thuật.

V. CÁC BƯỚC TIẾN HÀNH

1. Lấy bỏ mạc nổi lớn và giải phóng bờ cong lớn dạ dày

Công việc này không khó nhưng chú ý:

- Tránh tổn thương cung mạch của mạc treo đại tràng ngang.
- Bóc mạc nổi lớn về phía trái không kéo căng quá dễ làm rách lách.
- Lấy mạc nổi lớn phía bên phải khi gần tới tá tràng nên dùng kéo tách giữa mạc treo đại tràng với mạc nổi lớn, tới sát môn vị. Ở đây trong lớp tổ chức lỏng lẻo sẽ thấy: nhiều hạch bạch huyết mà cần cắt bỏ, thấy gốc động mạch vị mạc nổi phải, kẹp, cắt và buộc động mạch này cùng với cụm hạch còn lại sát đầu tụy. Thực hiện tốt công việc trên chúng ta đã lấy được các hạch số 4,6 và một phần nhóm số 10 (cuống lách).

2. Cắt bỏ mạc nổi nhỏ và lấy hạch vùng bờ cong nhỏ dạ dày

- Trợ thủ kéo dạ dày lên trên sẽ thấy gốc động mạch vành vị. Bộc lộ động mạch buộc động mạch sát với tụy bằng chỉ Lin. Sau đó kẹp cắt và khâu cầm máu bổ xung. Ở đây sẽ thấy hạch to nằm sát ngay gốc mạch máu cần nhẹ nhàng lấy bỏ nó.

- Tiếp tục cắt mạc nối nhỏ tới tâm vị rồi bóc mạc nối này từ phía tâm vị dọc bờ cong bé xuống quá vị trí dự định đường cắt dạ dày sẽ đi qua. Như vậy phần bờ cong bé để lại không có mạc nối nhỏ, để lộ lớp cơ, cần khâu vá lại bằng một vài mũi chỉ Lin. Sau thủ thuật này ta đã lấy được hạch số 1,3,7,8, 9.

- Tiếp tục kiểm tra và lấy hạch bạch huyết còn lại.

VI. THEO DÕI VÀ XỬ TRÍ TAI BIẾN

1. Theo dõi :

- Thông thường như sau các trường hợp phẫu thuật bụng khác.
- Cho ăn khi có lưu thông ruột. Tập luyện cơ tròn sau phẫu thuật.

2. Xử trí biến chứng :

- Khâu vào mạch máu gây tụ máu: kiểm tra và khâu cầm máu.
- Chảy máu từ thành bụng, do sót tổn thương: kiểm tra và cầm máu.

BÓC PHỨC MẠC KÈM CẮT CÁC TẠNG KHÁC VÀ ĐIỀU TRỊ HÓA CHẤT TRONG PHỨC MẠC TRONG MỔ

I. ĐẠI CƯƠNG

Điều trị hóa chất trong phúc mạc đã được áp dụng lâm sàng từ nhiều thập kỷ nay. Ung thư phúc mạc (Peritoneal carcinomatosis) là di căn nghiêm trọng nhất của các loại ung thư tiêu hóa và cho tiên lượng rất tồi. Đó coi như là hậu quả hệ thống của sự lan tràn ung thư, vì vậy điều trị hóa chất một cách hệ thống là phương pháp điều trị tiêu chuẩn. Mặc dù ngày nay có nhiều loại hóa chất rất tốt nhưng tác dụng điều trị trong di căn phúc mạc còn rất hạn chế, sự vận chuyển hóa chất từ đường máu vào trong khoang phúc mạc là không hiệu quả. Ngược lại, việc kết hợp sử dụng hóa chất trực tiếp trong khoang phúc mạc và phẫu thuật bóc phúc mạc và cắt bỏ các tổ chức di căn trong ổ bụng về mặt đại thể (Cytoreductive surgery) lại cho hiệu quả tốt với nhiều lợi ích tổn thương ác tính.

II. CHỈ ĐỊNH

Các tổn thương có di căn ở phúc mạc như ung thư đại trực tràng, ung thư ruột thừa, u trung biểu mô phúc mạc, ung thư buồng trứng, giả u nhày phúc mạc, ung thư ruột non, u niệu quản, ung thư phúc mạc nguyên phát, GIST...

III. CHỐNG CHỈ ĐỊNH

Thể trạng người bệnh quá kém, suy thận, suy gan hay suy đa tạng.

Chống chỉ định tương đối: người bệnh quá già có các bệnh lý phối hợp nặng của tim mạch, hô hấp...

IV. CHUẨN BỊ

1. Người thực hiện:

Người thực hiện chuyên khoa ung thư tiêu hoá và bác sỹ gây mê có kinh nghiệm.

2. Phương tiện: Bộ dụng cụ đại phẫu, dao điện, máy hút

3. Người bệnh:

- Làm các xét nghiệm cơ bản
- Siêu âm và chụp cắt lớp vi tính ổ bụng.
- Điều trị nâng cao thể trạng người bệnh trước phẫu thuật đảm bảo điều chỉnh tốt các rối loạn sinh hoá và hồi phục đủ lượng albumine và protein máu.
- Nhịn ăn trước mổ 6 giờ, thụt tháo phân hoặc rửa ruột bằng thuốc tẩy

V. CÁC BƯỚC TIẾN HÀNH

1. Tư thế: Người bệnh nằm ngửa

- Đặt thông tiểu
- Người thực hiện đứng bên phải người bệnh phụ mổ 1 và 3 đứng bên đối diện, phụ mổ 2 đứng cùng bên với người thực hiện, dụng cụ viên đứng đối diện với phẫu thuật viên chính. Với tổn thương nằm ở tiểu khung thì vị trí ngược lại.

2. Vô cảm: Gây mê nội khí quản

3. Đường mổ: Đường trắng giữa trên rốn từ mũi ức, mở rộng xuống dưới rốn đến tận xương mu.

4. Kỹ thuật:

4.1. Mở bụng: đường trắng giữa trên rốn, cắt dây chằng tròn và dây chằng liềm sau đó khâu vải bao bọc kín 2 mép vết mổ. Nếu mổ lại thì phải lấy bỏ toàn bộ sẹo mổ cũ và làm giải phẫu bệnh.

4.2. Thăm dò và đánh giá tổn thương:

4.3. Cắt các tạng tổn thương:

- Phẫu thuật cắt bỏ các tạng tổn thương chính và xâm lấn theo tiêu chuẩn ung thư học, kèm nạo vét hạch và kiểm tra vi thể (sinh thiết tức thì) diện cắt còn lại.
- Có thể lập lại lưu thông tiêu hóa, tiết niệu... hoặc không với những trường hợp hậu môn nhân tạo vĩnh viễn hay đưa niệu quản ra da ...

4.4. Bóc phúc mạc và điều trị hóa chất trong phúc mạc

- Bước này thường tiến hành sau khi cắt bỏ các tạng tổn thương chính (phần phụ, đại trực tràng, dạ dày...).
- Dùng dao điện hoặc kéo phẫu tích lấy bỏ phúc mạc vùng có tổn thương di căn.
- Với phúc mạc tạng, những tổn thương nốt nhỏ có thể dùng xi lanh bơm nước muối sinh lý dới thanh cơ để tách lớp phúc mạc tạng ra giúp lấy bỏ dễ dàng hơn mà không làm tổn thương đến lớp sâu hơn.
- Chú ý người thực hiện phải rất tỉ mỉ lấy hết toàn bộ các vị trí: phúc mạc thành bụng, phúc mạc tạng, mạc treo ruột non.
- Cầm máu kỹ những diện chảy rỉ máu.
- Tùy theo loại ung thư nào mà lựa chọn các loại hóa chất khác nhau: mitomycin, oxalipastin, cisplastin...
- Đặt dẫn lưu: có thể sau khi đã đổ hoá chất vào ổ bụng hoặc để chờ sau khi đóng bụng rồi bơm hóa chất qua dẫn lưu này rồi kẹp lại.

4.6. Đóng bụng

- Cầm máu kỹ đường mổ.
- Đóng bụng như thường quy.

V. THEO DÕI VÀ XỬ TRÍ TAI BIẾN

1. Theo dõi:

- Người bệnh được theo dõi và săn sóc theo chế độ hộ lý cấp I: đặc biệt chú ý các nguy cơ nhiễm trùng sau mổ và suy kiệt hoặc giảm các dòng tế bào máu do việc điều trị hoá chất, hay suy thận cấp hoặc suy đa tạng.
- Điều trị kháng sinh phối hợp 7 ngày.
- Nuôi dưỡng hoàn toàn bằng đường tĩnh mạch cho đến khi có trung tiện, chủ yếu hồi phục đủ nước điện giải và lượng Albumine, protein cần thiết.
- Khi trung tiện được cho ăn qua đường miệng bắt đầu bằng sữa và nước cháo nhiều lần, mỗi lần 100ml, sau đó giảm dần số lần cho ăn và tăng lượng ăn.

2. Các biến chứng sau mổ:

- Chảy máu sau mổ: Các dấu hiệu là mạch nhanh, huyết áp tụt, da và niêm mạc nhợt, dẫn lưu ra máu. Cần mổ lại để cầm máu.
- Viêm phúc mạc do bục hoặc rò miệng nối (Nếu có kèm kỹ thuật lập lại lưu thông tiêu hóa): phải mổ lại để làm lại miệng nối và mở thông hồng tràng nuôi dưỡng.
- Áp xe tồn dư: dẫn lưu dưới siêu âm, kháng sinh, nếu không được thì phải mổ lại.

BÓC PHỨC MẠC KÈM ĐIỀU TRỊ HÓA CHẤT VỚI NHIỆT ĐỘ CAO TRONG PHỨC MẠC TRONG MỔ

I. ĐẠI CƯƠNG

Điều trị hóa chất trong phúc mạc đã được áp dụng lâm sàng từ nhiều thập kỷ nay. Ung thư phúc mạc (Peritoneal carcinomatosis) là di căn nghiêm trọng nhất của các loại ung thư tiêu hóa và cho tiên lượng rất tồi. Đó coi như là hậu quả hệ thống của sự lan tràn ung thư, vì vậy điều trị hóa chất một cách hệ thống là phương pháp điều trị tiêu chuẩn. Mặc dù ngày nay có nhiều loại hóa chất rất tốt nhưng tác dụng điều trị trong di căn phúc mạc còn rất hạn chế, sự vận chuyển hóa chất từ đường máu vào trong khoang phúc mạc là không hiệu quả. Ngược lại, việc kết hợp sử dụng hóa chất trực tiếp trong khoang phúc mạc và phẫu thuật bóc phúc mạc và cắt bỏ các tổ chức di căn trong ổ bụng về mặt đại thể (Cytoreductive surgery) lại cho hiệu quả tốt với nhiều loại tổn thương ác tính, đặc biệt với hỗ trợ của máy bơm tuần hoàn kín duy trì nhiệt độ cao (40-43 độ C) càng làm tăng tác dụng của thuốc với tế bào ung thư.

II. CHỈ ĐỊNH

Các tổn thương có di căn ở phúc mạc như ung thư đại trực tràng, ung thư ruột thừa, u trung biểu mô phúc mạc, ung thư buồng trứng, giả u nhày phúc mạc, ung thư ruột non, u niệu quản, ung thư phúc mạc nguyên phát, GIST...

III. CHỐNG CHỈ ĐỊNH

- Thể trạng người bệnh quá kém, suy thận, suy gan hay suy đa tạng.
- Chống chỉ định tương đối: người bệnh quá già có các bệnh lý phối hợp nặng của tim mạch, hô hấp...

IV. CHUẨN BỊ

1. Người thực hiện: Người thực hiện chuyên khoa ung thư tiêu hoá và bác sỹ gây mê có kinh nghiệm.

2. Phương tiện: Bộ dụng cụ đại phẫu, dao điện, máy hút, máy bơm tuần hoàn nhiệt (hyperthermia pump).

3. Người bệnh

- Làm các xét nghiệm cơ bản
- Siêu âm và chụp cắt lớp vi tính ổ bụng (nếu có thể)
- Chụp PET-CT đánh giá tổn thương di căn
- Điều trị nâng cao thể trạng người bệnh trước phẫu thuật đảm bảo điều chỉnh tốt các rối loạn sinh hoá và hồi phục đủ lượng albumine và protein máu.
- Nhịn ăn trước mổ 6 giờ, thụt tháo phân hoặc rửa ruột bằng thuốc tẩy.

V. CÁC BƯỚC TIẾN HÀNH

1. Tư thế: Người bệnh nằm ngửa

- Đặt thông tiểu

- Người thực hiện đứng bên phải người bệnh phụ mổ 1 và 3 đứng bên đối diện, phụ mổ 2 đứng cùng bên với người thực hiện, dụng cụ viên đứng đối diện với phẫu thuật viên chính. Với tổn thương nằm ở tiểu khung thì vị trí ngược lại.

2. Vô cảm: Gây mê nội khí quản

3. Đường mổ: Đường trắng giữa trên rốn từ mũi ức, mở rộng xuống dưới rốn đến tận xương mu.

4. Kỹ thuật:

4.1. Mở bụng: đường trắng giữa trên rốn, cắt dây chằng tròn và dây chằng liềm sau đó khâu vải bao bọc kín 2 mép vết mổ. Nếu mổ lại thì phải lấy bỏ toàn bộ sẹo mổ cũ và làm giải phẫu bệnh.

4.2. Thăm dò và đánh giá tổn thương: Đánh giá kỹ chỉ số ung thư phúc mạc (Vị trí, kích cỡ số lượng của nốt di căn) qua đó xác định khả năng tiến hành tiếp được hay không được.

4.3. Bóc phúc mạc

- Dùng dao điện hoặc kéo phẫu tích lấy bỏ phúc mạc vùng có tổn thương di căn.
- Với phúc mạc tạng, những tổn thương nốt nhỏ có thể dùng xi lanh bơm nước muối sinh lý dưới thanh cơ để tách lớp phúc mạc tạng ra giúp lấy bỏ dễ dàng hơn mà không làm tổn thương đến lớp sâu hơn.
- Chú ý người thực hiện phải rất tỉ mỉ lấy hết toàn bộ các vị trí: phúc mạc thành bụng, phúc mạc tạng, mạc treo ruột non.
- Chăm máu kỹ những diện chảy rỉ máu.

4.4. Điều trị hóa chất nhiệt độ cao:

- Đặt các dẫn lưu cỡ 36Fr đường vào ra của hóa chất để nối với máy bơm tuần hoàn kín:
- + 2 đường vào: dưới gan bên phải và góc treizt bên trái
- + 2 đường ra: mạng sườn 2 bên, đầu trong ổ bụng được bọc lưới lọc
- Đóng kín thành bụng và chân các dẫn lưu: Chỉ khâu vắt kín lớp da, không đóng cân cơ.
- Chờ nhiệt độ lên đến 40 độ C thì bắt đầu bơm thuốc hóa chất vào.
- Tùy theo loại ung thư nào mà lựa chọn các loại hóa chất khác nhau: mitomycin, oxalipastin, cisplastin...
- Lắc đều ổ bụng duy trì nhiệt độ từ 40-43 độ
- Thời gian duy trì hóa chất và nhiệt độ phụ thuộc vào loại ung thư, có thể từ 30 phút đến 120 phút.

4.5. Đóng bụng:

- Chăm máu kỹ đường mổ và lau bụng
- Đóng bụng như thường quy.

V. THEO DÕI VÀ XỬ TRÍ TAI BIẾN

1. Theo dõi:

- Người bệnh được theo dõi và săn sóc theo chế độ hộ lý cấp I: đặc biệt chú ý các nguy cơ nhiễm trùng sau mổ và suy kiệt hoặc giảm các dòng tế bào máu do việc điều trị hoá chất, hay suy thận cấp hoặc suy đa tạng.
- Điều trị kháng sinh phối hợp 7 ngày
- Nuôi dưỡng hoàn toàn bằng đường tĩnh mạch cho đến khi có trung tiện, chủ yếu hồi phục đủ nước điện giải và lượng Albumine, protein cần thiết.
- Khi trung tiện được cho ăn qua đường miệng bắt đầu bằng sữa và nước cháo nhiều lần, mỗi lần 100ml, sau đó giảm dần số lần cho ăn và tăng lượng ăn.

2. Các biến chứng sau mổ:

- Chảy máu sau mổ: Các dấu hiệu là mạch nhanh, huyết áp tụt, da và niêm mạc nhợt, dẫn lưu ra máu. Cần mổ lại để cầm máu.
- Áp xe tồn dư: dẫn lưu dưới siêu âm, kháng sinh, nếu không được thì phải mổ lại.

BÓC PHỨC MẠC KÈM ĐIỀU TRỊ HÓA CHẤT TRONG PHỨC MẠC TRONG MỔ

I. ĐẠI CƯƠNG

Điều trị hóa chất trong phúc mạc đã được áp dụng lâm sàng từ nhiều thập kỷ nay. Ung thư phúc mạc (Peritoneal carcinomatosis) là di căn nghiêm trọng nhất của các loại ung thư tiêu hóa và cho tiên lượng rất tồi. Đó coi như là hậu quả hệ thống của sự lan tràn ung thư, vì vậy điều trị hóa chất một cách hệ thống là phương pháp điều trị tiêu chuẩn. Mặc dù ngày nay có nhiều loại hóa chất rất tốt nhưng tác dụng điều trị trong di căn phúc mạc còn rất hạn chế, sự vận chuyển hóa chất từ đường máu vào trong khoang phúc mạc là không hiệu quả. Ngược lại, việc kết hợp sử dụng hóa chất trực tiếp trong khoang phúc mạc và phẫu thuật bóc phúc mạc và cắt bỏ các tổ chức di căn trong ổ bụng về mặt đại thể (Cytoreductive surgery) lại cho hiệu quả tốt với nhiều lợi ích tồn thương ác tính

II. CHỈ ĐỊNH

Các tổn thương có di căn ở phúc mạc như ung thư đại trực tràng, ung thư ruột thừa, u trung biểu mô phúc mạc, ung thư buồng trứng, giả u nhày phúc mạc, ung thư ruột non, u niệu quản, ung thư phúc mạc nguyên phát, GIST...

III. CHỐNG CHỈ ĐỊNH

- Thể trạng người bệnh quá kém
- Chống chỉ định tương đối: người bệnh quá già có các bệnh lý phối hợp nặng của tim mạch, hô hấp...

IV. CHUẨN BỊ

1. **Người thực hiện:** Người thực hiện chuyên khoa ung thư tiêu hoá và Bác sỹ gây mê có kinh nghiệm.

2. **Phương tiện:** Bộ dụng cụ đại phẫu, dao điện, máy hút.

3. Người bệnh:

- Làm các xét nghiệm cơ bản
- Siêu âm và chụp cắt lớp vi tính ổ bụng.
- Điều trị nâng cao thể trạng người bệnh trước phẫu thuật đảm bảo điều chỉnh tốt các rối loạn sinh hoá và hồi phục đủ lượng albumin và protein máu.
- Nhịn ăn trước mổ 6 giờ, thụt tháo phân hoặc rửa ruột bằng thuốc tẩy.

V. CÁC BƯỚC TIẾN HÀNH

1. Tư thế

- Người bệnh nằm ngửa
- Đặt thông tiểu
- Người thực hiện đứng bên phải người bệnh phụ mổ 1 và 3 đứng bên đối diện, phụ mổ 2 đứng cùng bên với người thực hiện, dụng cụ viên đứng đối diện với phẫu thuật viên chính. Với tổn thương nằm ở tiểu khung thì vị trí ngược lại.

2. **Vô cảm:** Gây mê nội khí quản

3. Đường mổ: Đường trắng giữa trên rốn từ mũi ức, mở rộng xuống dưới rốn đến tận xương mu.

4. Kỹ thuật:

4.1. Mở bụng: đường trắng giữa trên rốn, cắt dây chằng tròn và dây chằng liềm sau đó khâu vải bao bọc kín 2 mép vết mổ. Nếu mổ lại thì phải lấy bỏ toàn bộ sẹo mổ cũ và làm giải phẫu bệnh.

4.2. Thăm dò và đánh giá tổn thương: Đánh giá kỹ chỉ số ung thư phúc mạc (Vị trí, kích cỡ số lượng của nốt di căn) qua đó xác định khả năng tiến hành tiếp được hay không được.

4.3. Bóc phúc mạc, điều trị hóa chất trong phúc mạc:

- Dùng dao điện hoặc kéo phẫu tích lấy bỏ phúc mạc vùng có tổn thương di căn.
- Với phúc mạc tạng, những tổn thương nốt nhỏ có thể dùng xi lanh bơm nước muối sinh lý dưới thanh cơ để tách lớp phúc mạc tạng ra giúp lấy bỏ dễ dàng hơn mà không làm tổn thương đến lớp sâu hơn.
- Chú ý người thực hiện phải rất tỉ mỉ lấy hết toàn bộ các vị trí: phúc mạc thành bụng, phúc mạc tạng, mạc treo ruột non.
- Cầm máu kỹ những diện chảy rỉ máu.
- Tùy theo loại ung thư nào mà lựa chọn các loại hóa chất khác nhau: mitomycin, oxalipastin, cisplastin...

4.5. Đóng bụng:

- Cầm máu kỹ đường mổ và lau bụng.
- Dẫn lưu không được mở để thời gian hóa chất ngấm trong phúc mạc (tùy theo bệnh, thể trạng người bệnh và quyết định của bác sỹ điều trị).
- Đóng bụng như thường quy.

THEO DÕI VÀ XỬ TRÍ TAI BIẾN

1. Theo dõi:

- Người bệnh được theo dõi và săn sóc theo chế độ hộ lý cấp I: đặc biệt chú ý các nguy cơ nhiễm trùng sau mổ và suy kiệt hoặc giảm các dòng tế bào máu do việc điều trị hoá chất, hay suy thận cấp hoặc suy đa tạng.
- Điều trị kháng sinh phối hợp 7 ngày.
- Nuôi dưỡng hoàn toàn bằng đường tĩnh mạch cho đến khi có trung tiện, chủ yếu hồi phục đủ nước điện giải và lượng Albumine, protein cần thiết.
- Khi trung tiện được cho ăn qua đường miệng bắt đầu bằng sữa và nước cháo nhiều lần, mỗi lần 100ml, sau đó giảm dần số lần cho ăn và tăng lượng ăn.

2. Các biến chứng sau mổ:

- Chảy máu sau mổ: Các dấu hiệu là mạch nhanh, huyết áp tụt, da và niêm mạc nhợt, dẫn lưu ra máu. Cần mổ lại để cầm máu.
- Áp xe tồn dư: dẫn lưu dưới siêu âm, kháng sinh, nếu không được thì phải mổ lại.

BÓC PHÚC MẠC KÈM CẮT CÁC TẠNG KHÁC VÀ ĐIỀU TRỊ HÓA CHẤT VỚI NHIỆT ĐỘ CAO TRONG PHÚC MẠC TRONG MỔ

I. ĐẠI CƯƠNG

Điều trị hóa chất trong phúc mạc đã được áp dụng lâm sàng từ nhiều thập kỷ nay. Ung thư phúc mạc (Peritoneal carcinomatosis) là di căn nghiêm trọng nhất của các loại ung thư tiêu hóa và cho tiên lượng rất tồi. Đó coi như là hậu quả hệ thống của sự lan tràn ung thư, vì vậy điều trị hóa chất một cách hệ thống là phương pháp điều trị tiêu chuẩn. Mặc dù ngày nay có nhiều loại hóa chất rất tốt nhưng tác dụng điều trị trong di căn phúc mạc còn rất hạn chế, sự vận chuyển hóa chất từ đường máu vào trong khoang phúc mạc là không hiệu quả. Ngược lại, việc kết hợp sử dụng hóa chất trực tiếp trong khoang phúc mạc và phẫu thuật bóc phúc mạc và cắt bỏ các tổ chức di căn trong ổ bụng về mặt đại thể (Cytoreductive surgery) lại cho hiệu quả tốt với nhiều loại tổn thương ác tính, đặc biệt với hỗ trợ của máy bơm tuần hoàn kín duy trì nhiệt độ cao (40-43 độ C) càng làm tăng tác dụng của thuốc với tế bào ung thư.

II. CHỈ ĐỊNH

Các tổn thương có di căn ở phúc mạc như ung thư đại trực tràng, ung thư ruột thừa, u trung biểu mô phúc mạc, ung thư buồng trứng, giả u nhày phúc mạc, ung thư ruột non, u niệu quản, ung thư phúc mạc nguyên phát, GIST...

III. CHỐNG CHỈ ĐỊNH

- Chỉ số ung thư phúc mạc (PCI - Peritoneal Cancer Index) lớn hơn 20
- Thể trạng người bệnh quá kém, suy thận, suy gan hay suy đa tạng.
- Chống chỉ định tương đối: người bệnh quá già có các bệnh lý phối hợp nặng của tim mạch, hô hấp...

IV. CHUẨN BỊ

1. Người thực hiện: Người thực hiện chuyên khoa ung thư tiêu hoá và Bác sỹ gây mê có kinh nghiệm.

2. Phương tiện: Bộ dụng cụ đại phẫu, dao điện, máy hút, máy bơm tuần hoàn nhiệt (hyperthermia pump).

3. Người bệnh

- Siêu âm và chụp cắt lớp vi tính ổ bụng
- Làm các xét nghiệm cơ bản
- Chụp PET-CT đánh giá tổn thương di căn (nếu có thể).
- Điều trị nâng cao thể trạng người bệnh trước phẫu thuật đảm bảo điều chỉnh tốt các rối loạn sinh hoá và hồi phục đủ lượng albumine và protein máu.
- Nhịn ăn trước mổ 6 giờ, thụt tháo phân hoặc rửa ruột bằng thuốc tẩy.

V. CÁC BƯỚC TIẾN HÀNH

1. Tư thế:

- Người bệnh nằm ngửa
- Đặt thông tiểu

- Người thực hiện đứng bên phải người bệnh phụ mổ 1 và 3 đứng bên đối diện, phụ mổ 2 đứng cùng bên với người thực hiện, dụng cụ viên đứng đối diện với phẫu thuật viên chính. Với tổn thương nằm ở tiểu khung thì vị trí ngược lại.

2. Vô cảm: Gây mê nội khí quản

3. Đường mổ: Đường trắng giữa trên rốn từ mũi ức, mở rộng xuống dưới rốn đến tận xương mu.

4. Kỹ thuật

4.1. Mở bụng: đường trắng giữa trên rốn, cắt dây chằng tròn và dây chằng liềm sau đó khâu vải bao bọc kín 2 mép vết mổ. Nếu mổ lại thì phải lấy bỏ toàn bộ sẹo mổ cũ và làm giải phẫu bệnh.

4.2. Thăm dò và đánh giá tổn thương: Đánh giá kỹ chỉ số ung thư phúc mạc (Vị trí, kích cỡ số lượng của nốt di căn) qua đó xác định khả năng tiến hành tiếp được hay không được.

4.3. Cắt các tạng tổn thương:

- Phẫu thuật cắt bỏ các tạng tổn thương chính và xâm lấn theo tiêu chuẩn ung thư học, kèm nạo vét hạch và kiểm tra vi thể (sinh thiết tức thì) diện cắt còn lại.
- Có thể lập lại lưu thông tiêu hóa, tiết niệu... hoặc không với những trường hợp hậu môn nhân tạo vĩnh viễn hay đưa niệu quả ra da ...

4.4. Bóc phúc mạc:

- Bước này thường tiến hành sau khi cắt bỏ các tạng tổn thương chính (phần phụ, đại trực tràng, dạ dày...).
- Dùng dao điện hoặc kéo phẫu tích lấy bỏ phúc mạc vùng có tổn thương di căn.
- Với phúc mạc tạng, những tổn thương nốt nhỏ có thể dùng xi lanh bơm nước muối sinh lý dưới thanh cơ để tách lớp phúc mạc tạng ra giúp lấy bỏ dễ dàng hơn mà không làm tổn thương đến lớp sâu hơn.
- Chú ý người thực hiện phải rất tỉ mỉ lấy hết toàn bộ các vị trí: phúc mạc thành bụng, phúc mạc tạng, mạc treo ruột non.
- Chăm máu kỹ những diện chảy rỉ máu.

4.5. Điều trị hóa chất nhiệt độ cao:

- Đặt các dẫn lưu cỡ 36Fr đường vào ra của hóa chất để nối với máy bơm tuần hoàn kín:
- + 2 đường vào: dưới gan bên phải và góc treizt bên trái
- + 2 đường ra: mạng sườn 2 bên, đầu trong ổ bụng được bọc lưới lọc
- Đóng kín thành bụng và chân các dẫn lưu: Chỉ khâu vắt kín lớp da, không đóng cân cơ.
- Chờ nhiệt độ lên đến 40 độ C thì bắt đầu bơm thuốc hóa chất vào.
- Tùy theo loại ung thư nào mà lựa chọn các loại hóa chất khác nhau: mitomycin, oxalipastin, cisplastin...
- Lắc đều ổ bụng duy trì nhiệt độ từ 40-43 độ

- Thời gian duy trì hóa chất và nhiệt độ phụ thuộc vào loại ung thư, có thể từ 30 phút đến 120 phút.

4.6. Đóng bụng:

- Cầm máu kỹ đường mổ và lau bụng
- Đóng bụng như thường quy.

V. THEO DÕI VÀ XỬ TRÍ TAI BIẾN

1. Theo dõi:

- Người bệnh được theo dõi và săn sóc theo chế độ hộ lý cấp I: đặc biệt chú ý các nguy cơ nhiễm trùng sau mổ và suy kiệt hoặc giảm các dòng tế bào máu do việc điều trị hoá chất, hay suy thận cấp hoặc suy đa tạng.
- Điều trị kháng sinh phối hợp 7 ngày
- Nuôi dưỡng hoàn toàn bằng đường tĩnh mạch cho đến khi có trung tiện, chủ yếu hồi phục đủ nước điện giải và lượng Albumine, protein cần thiết.
- Khi trung tiện được cho ăn qua đường miệng bắt đầu bằng sữa và nước cháo nhiều lần, mỗi lần 100ml, sau đó giảm dần số lần cho ăn và tăng lượng ăn.

2. Các biến chứng sau mổ:

- Chảy máu sau mổ: Các dấu hiệu là mạch nhanh, huyết áp tụt, da và niêm mạc nhợt, dẫn lưu ra máu. Cần mổ lại để cầm máu.
- Viêm phúc mạc do bục hoặc rò miệng nối (Nếu có kèm kỹ thuật lập lại lưu thông tiêu hóa): phải mổ lại để làm lại miệng nối và mở thông hồng tràng nuôi dưỡng.
- Áp xe tồn dư: dẫn lưu dưới siêu âm, kháng sinh, nếu không được thì phải mổ lại.

PHẪU THUẬT LẤY U SAU PHÚC MẠC

I. ĐẠI CƯƠNG

- Phẫu thuật là phương pháp điều trị chính cho u sau phúc mạc với kết quả tương đối tốt. Phẫu thuật thường kèm theo cắt bỏ các tạng liên quan như: tụy, lách, đại tràng... nhằm đảm bảo lấy được hết tổ chức ung thư.

II. CHỈ ĐỊNH

- Khối u sau phúc mạc đã được sinh thiết làm giải phẫu bệnh có chỉ định phẫu thuật như: sarcoma, schwannoma có triệu chứng lâm sàng...
- Khối u không chẩn đoán được bản chất mô bệnh học bằng sinh thiết.

III. CHỐNG CHỈ ĐỊNH

- Khối u được xác định là lymphoma.
- Khối u không có khả năng lấy bỏ như: xâm lấn mạch máu lớn (động mạch chủ, tĩnh mạch chủ, động mạch mạc treo tràng trên), xâm lấn nhiều tạng, có di căn xa.
- Thể trạng người bệnh không cho phép phẫu thuật.

IV. CHUẨN BỊ

1. Người thực hiện:

Phẫu thuật viên ung thư, các phẫu thuật viên chuyên ngành tiêu hóa, gan mật tụy, tiết niệu, mạch máu, thần kinh và gây mê hồi sức có kinh nghiệm.

2. Người bệnh:

- Các xét nghiệm cơ bản để chẩn đoán.
- Chụp MSCT scanner hoặc MRI ổ bụng
- Soi dạ dày, đại tràng
- Sinh thiết khối u qua siêu âm hoặc CT scanner.
- Chuẩn bị đại tràng trước mổ.

3. Phương tiện: Bộ đại phẫu tiêu hóa, phẫu thuật mạch máu, các phương tiện khác như dao điện, dao siêu âm.

V. CÁC BƯỚC TIẾN HÀNH

1. Tư thế: Nằm ngửa, đặt sonde bàng quang.

2. Vô cảm: Gây mê nội khí quản

3. Kỹ thuật:

- Rạch da: đường thẳng giữa trên và dưới rốn, hoặc đường dưới sườn.
- Thăm dò đánh giá thương tổn:
 - + Đánh giá tình trạng ổ bụng, phúc mạc, các tạng trong ổ bụng
 - + Đánh giá tổn thương: vị trí, kích thước, mức độ xâm lấn các tạng, khả năng cắt bỏ.
- Đưa ra chẩn đoán trong mổ và quyết định xử trí: lấy bỏ được u hay không, cắt những tạng nào kèm theo.
- Với u sau phúc mạc bên trái:
 - + Lật toàn bộ những tạng nằm phía trước mà u không xâm lấn vào sang bên phải, bao gồm: giải phóng đại tràng góc lách, mở mạc Toldt bên trái giải phóng đại tràng xuống cùng mạc treo, giải phóng lách-thân tụy và có thể cả thận khỏi thành bụng sau. Từ đó tiếp cận mặt trước và bên trái khối u cùng những tạng bị xâm lấn.

- + Kiểm soát mạch máu vào khối u cũng như những tạng mà u xâm lấn (chẳng hạn như thân tụy, lách, thận trái, đại tràng trái) từ bờ trái động mạch chủ. Cần thận trọng tránh gây vết thương động tĩnh mạch chủ.
- + Cắt cả khối u và những tạng bị xâm lấn có thể bắt đầu từ bờ trái hoặc bờ phải phẫu tích mặt sau u khỏi thành bụng.
- U sau phúc mạc bên phải:
 - + Lật các tạng phía trước u sang bên trái (tá tràng, đại tràng phải, thận phải) để tiếp cận u từ mặt trước và bờ phải.
 - + Kiểm soát mạch máu vào u và các tạng bị xâm lấn từ bờ phải tĩnh mạch chủ
 - + Lấy bỏ u cùng các tạng xâm lấn.
 - + Xử trí phổi hợp: tùy theo từng trường hợp
 - + Phục hồi lưu thông tiêu hóa hoặc làm hậu môn nhân tạo trong trường hợp có cắt đại tràng.
- Khâu phục hồi hoặc đưa niệu quản ra da trong trường hợp phải cắt đoạn niệu quản.
- Cắt nối hoặc ghép đoạn mạch trong trường hợp u xâm lấn mạch máu.

VI. THEO DÕI VÀ XỬ TRÍ TAI BIẾN

1. Theo dõi:

- Giống với hậu phẫu ổ bụng thông thường: mạch, nhiệt độ, huyết áp, hô hấp,...
- Trong trường hợp có can thiệp đường tiêu hóa có thể cần nhịn ăn, nuôi dưỡng tĩnh mạch tới khi có lưu thông trở lại.
- Sử dụng thuốc giảm đau, kháng sinh sau mổ.
- Trong trường hợp cắt thận cần theo dõi nước tiểu và chức năng thận.

2. Xử trí tai biến:

- Chảy máu trong ổ bụng: tùy theo mức độ mất máu mà quyết định bảo tồn hoặc mổ lại.
- Apxe tồn dư trong ổ bụng: kháng sinh và dẫn lưu qua siêu âm ổ bụng.
- Rò tiêu hóa, rò tụy sau mổ: điều trị bảo tồn, chăm sóc da tránh loét.
- Rò nước tiểu do tổn thương niệu quản: đặt JJ niệu quản, dẫn lưu ổ bụng.

PHẪU THUẬT ĐIỀU TRỊ ĐẠI TIỆN MẮT TỰ CHỦ

I. ĐẠI CƯƠNG

Đại tiện mất tự chủ là hiện tượng người bệnh không thể kiểm soát được việc đại tiện. Cơ chế đại tiện do nhiều cơ quan điều khiển, do đó đại tiện mất tự chủ có nhiều nguyên nhân khác nhau: do tổn thương thần kinh điều khiển đại tiện, do chấn thương cột sống, do tổn thương cơ thắt hậu môn... Điều trị đại tiện mất tự chủ đa phần là nội khoa. Phẫu thuật chỉ đặt ra trong một số trường hợp tổn thương về giải phẫu. Trong bài viết này chỉ đề cập tới phẫu thuật điều trị mất tự chủ do đứt cơ thắt.

II. CHỈ ĐỊNH

1. Đại tiện mất tự chủ do đứt cơ thắt vằn (ngoài) hậu môn
2. Đại tiện mất tự chủ do sa trực tràng vào thành sau âm đạo (rectocele)
3. Đại tiện mất tự chủ do bệnh Anismus
4. Đại tiện mất tự chủ do bệnh Hirschsprung.

III. CHỐNG CHỈ ĐỊNH

Đại tiện mất tự chủ do tổn thương thần kinh trung ương, do tổn thương cột sống

IV. CHUẨN BỊ

1. **Người thực hiện:** Phẫu thuật viên tiêu hóa hoặc PTV ngoại chung

2. **Phương tiện:** Bộ dụng cụ trung phẫu, van hậu môn, van Hill Ferguson

3. **Người bệnh:**

- Giải thích cho người bệnh và gia đình biết rõ bệnh và tình trạng toàn thân, về khả năng phẫu thuật sẽ thực hiện, về các tai biến, biến chứng, di chứng có thể gặp do bệnh, do phẫu thuật, do gây mê, do cơ địa của người bệnh.
- Giải đáp những khúc mắc của người bệnh, về bệnh tật, về phẫu thuật,...trong phạm vi cho phép.

V. CÁC BƯỚC TIẾN HÀNH

1. **Tư thế:** Phụ khoa, có thể nằm sấp.

2. **Vô cảm:** Gây mê toàn thân, gây tê vùng hoặc gây tê tại chỗ.

3. **Kỹ thuật:**

3.1. **Tổn thương do đứt cơ thắt:**

3.1.1. *Thì 1:* Đánh giá thương tổn: mức độ thương tổn cơ thắt, vách âm đạo – trực tràng, sẹo xơ, tìm 2 đầu cơ thắt (dựa trên nếp nhăn hậu môn).

3.1.2. *Thì 2:* Đặt 2 kẹp răng chuột vào chân 2 môi lớn trình bày trường mổ. Tiêm hoặc thấm dung dịch xylocaine vách âm đạo - trực tràng.

3.1.3. *Thì 3:* Rạch da ngang giữa vách âm đạo và trực tràng (khoảng 4cm)

3.1.4. *Thì 4:* Bóc tách vách trực tràng âm đạo, phẫu tích bộc lộ 2 đầu cơ thắt ngoài, bó mu - trực tràng.

3.1.5. *Thì 5:* Khâu niêm mạc trực tràng sau khi đã cắt xén tổ chức viêm xơ (khâu mũi rời hoặc khâu vắt chỉ Vicryl 5.0).

3.1.6. *Thì 6:*

Khâu khép bó mu - trực tràng. Thường khâu 2 mũi rời, chỉ Vicryl số 0.

Khâu nối cơ thắt ngoài mũi chữ U, chỉ Vicryl số 2.0.

3.1.7. *Thì 7*: Khâu niêm mạc âm đạo, mũi rời, chỉ Vicryl số 4.0.

3.1.8. *Thì 8*: Khâu lớp dưới da và da, mũi rời, chỉ vicryl 4.0.

3.2. **Sa trực tràng vào thành sau âm đạo:**

3.2.1. *Đánh giá thương tổn*:

- Nong hậu môn.
- Thăm trực tràng đánh giá kích thước, vị trí túi thoát vị và các tổn thương p
- hồi hợp.

3.2.2. *Bộc lộ vùng phẫu thuật*: trường mổ cần được trình bày cân xứng bằng năm kẹp răng chuốt: Một kẹp ở vị trí 12h lỗ âm đạo; hai kẹp đối xứng nhau qua đường giữa tại vị trí 4h và 8h lỗ âm đạo; một kẹp tại vị trí 6h lỗ âm đạo và một kẹp tại vị trí 12h lỗ hậu môn. Tiêm thấm vách âm đạo-trực tràng bằng dung dịch lidocain và epinephrine hòa loãng, giúp tạo khoang tách biệt niêm mạc âm đạo và niêm mạc trực tràng.

3.2.3. *Rạch da*: vùng giữa lỗ âm đạo và lỗ hậu môn theo đường vuông góc với đường giữa nối hai lỗ, trên một đoạn khoảng 3-4 cm.

3.2.4. *Tạo khoang vách âm đạo - trực tràng*:

- Phẫu tích vách âm đạo - trực tràng tạo khoang giữa thành trước trực tràng và thành sau âm đạo
- Đây là vùng giàu mạch máu, dễ chảy máu khi phẫu tích và làm nhòe trường mổ, cần phẫu tích cẩn thận tỉ mỉ, tránh tổn thương gây thủng, rách niêm mạc âm đạo hay niêm mạc trực tràng.
- Tạo một khoang có chiều rộng khoảng 3 - 3,5 cm và chiều cao khoảng 4 - 5 cm.

3.2.5. *Đặt tấm lưới nhân tạo polypropylene (MESH prolene)*: vào khoang vừa tạo. Tấm lưới cần được cắt và căn chỉnh kích thước phù hợp để tránh cuộn góc (do quá to) hay xô lệch vị trí (do quá nhỏ) khi được đặt vào trong khoang.

3.2.6. *Khâu đóng hai lớp*: dưới da và da bằng chỉ tiêu sợi nhỏ (vicryl 3.0 - 4.0).

3.2.7. *Đặt cục gạc to* (gấp sáu gạc 10) vào âm đạo, có tác dụng ép niêm mạc âm đạo vào vách trực tràng âm đạo, giúp cầm máu và cố định tấm lưới tại chỗ.

3.2.8. *Băng Betadine thấm khô đặt vào vết mổ*: Tránh để băng chạm vào vùng hậu môn gây nhiễm trùng vùng mổ.

3.3. **Rối loạn cơ thắt cơ mu trực tràng:**

- Xác định 2 quai bên hoặc quai sau của bó cơ mu - trực tràng.
- Tiêm độc tố botulinum type A vào 2 quai bên liều 10U (Botox) mỗi quai bên (vị trí 4 giờ và 8 giờ) hoặc 20U vào quai sau của cơ mu trực tràng (1 đơn vị của Botox = 3-4 đơn vị Dysport).

VI. THEO DÕI VÀ XỬ TRÍ TAI BIẾN

1. Theo dõi :

1.1. Theo dõi tình trạng toàn thân và tại vùng phẫu thuật:

- Mạch, huyết áp, nhịp thở, nhiệt độ, tri giác
- Theo dõi tại vết mổ: chảy máu, chảy dịch, đau.
- Khi phẫu thuật bằng gây tê tủy sống, người bệnh thường bí đái trong ngày đầu, có thể phải đặt sonde bàng quang.

1.2. Dùng thuốc giảm đau, kháng sinh nếu cần; thuốc nhuận tràng, thuốc an thần buổi tối. Thường truyền dịch 500ml – 1000ml sau mổ.

1.3. Cho người bệnh ăn nhẹ, tập vận động sớm.

d. Săn sóc vết mổ: thay băng hàng ngày, khi có hiện tượng bất thường như chảy máu, thấm dịch nhiều phải kiểm tra vết mổ. Ngâm hậu môn trong nước ấm trong một số phẫu thuật theo chỉ định của bác sỹ phẫu thuật.

2. Xử trí biến chứng:

2.1. Bí đái: thông đái, chú ý vô khuẩn.

2.2. Chảy máu: thay băng kiểm tra. Nếu cần thiết phải cầm máu.

2.3. Đau tại vết mổ: dùng thuốc giảm đau toàn thân hoặc tại chỗ. Hạn chế đặt gạc trong lòng ống hậu môn.

2.4. Phòng hẹp hậu môn, nhất là sau mổ cắt trĩ, phải bảo tồn lớp niêm mạc hậu môn đủ và được nuôi dưỡng tốt.

ĐÓNG RÒ TRỰC TRÀNG - ÂM ĐẠO

I. ĐẠI CƯƠNG

- Rò trực tràng - âm đạo là một thông thương bất thường giữa trực tràng với âm đạo, khí và phân từ trực tràng sẽ rò vào âm đạo.
- Nguyên nhân: Rò trực tràng- âm đạo có thể là hậu quả của:
 - + Chấn thương trong sản khoa: là nguyên nhân phổ biến nhất.
 - + Bệnh Crohn hoặc các bệnh viêm ruột khác.
 - + Ung thư hoặc sau xạ trị bệnh lý vùng tiểu khung.
 - + Biến chứng sau phẫu thuật liên quan đến âm đạo, tầng sinh môn, trực tràng, hậu môn...

II. CHỈ ĐỊNH

Một số rò trực tràng-âm đạo có thể tự liền, nhưng hầu hết cần phải điều trị bằng phẫu thuật.

III. CHỐNG CHỈ ĐỊNH

- Đường rò mủ nát, viêm nhiễm nặng...
- Rò do bệnh Crohn, lao,...tiến triển.
- Toàn trạng người bệnh nặng (suy tim, phổi, sỏi,..) không cho phép phẫu thuật.

IV. CHUẨN BỊ

1. Người thực hiện: Phẫu thuật viên tiêu hoá hoặc sản phụ khoa.

2. Người bệnh:

- Hồ sơ bệnh án đầy đủ với các xét nghiệm cơ bản về máu và nước tiểu,..cho phép phẫu thuật.
- Được chẩn đoán dựa trên triệu chứng lâm sàng có rò phân và khí qua âm đạo, chụp chụp cản quang âm đạo trực tràng, kiểm tra bằng chất nhuộm xanh, cắt lớp vi tính, cộng hưởng từ, siêu âm nội soi,...
- Được làm các xét nghiệm khác để chẩn đoán nguyên nhân như nội soi đại trực tràng và sinh thiết trong bệnh Crohn,...
- Người bệnh được chuẩn bị đại tràng sạch trước mổ bằng thuốc tẩy ruột (fortrans,...), thụt tháo bằng nước. Sử dụng kháng sinh, truyền dịch dinh dưỡng nếu cần thiết.

3. Phương tiện: Bộ dụng cụ trung hoặc đại phẫu tùy thuộc mức độ phức tạp của lỗ rò.

V. CÁC BƯỚC TIẾN HÀNH

1. Tư thế: Tư thế phụ khoa

2. Vô cảm: tê tuỷ sống hoặc mê nội khí quản.

3. Kỹ thuật:

3.1. Phẫu thuật qua đường tầng sinh môn: Chỉ định cho rò thấp (rò giữa phần dưới âm đạo và 1/3 dưới của trực tràng).

- Tiêm thấm vách trực tràng âm đạo bằng lidocain 2% pha adrenalin 1/1000.
- Rạch da và phẫu tích vào vách tách riêng âm đạo và trực tràng.
- Thì âm đạo: Cắt một mảnh thành sau âm đạo bao gồm lỗ rò, khâu lại bằng chỉ tiêu.

- Thì trực tràng: Rạch niêm mạc dưới lỗ rò, chỗ mô lành lặn. bóc tách niêm mạc, và lớp dưới niêm mạc ra khỏi lớp cơ thành trước trực tràng từ bờ trên đường rạch rồi hạ xuống khâu với mép dưới đường cắt niêm mạc để che phủ lỗ rò .

3.2. *Phẫu thuật đường bụng*: Chỉ định cho rò cao (rò ở phần trên âm đạo và 1/3 giữa trực tràng trở lên).

- Mở bụng đường trắng giữa dưới rốn có thể kéo dài lên trên rốn.
- Thăm dò toàn bộ ổ bụng và đánh giá tổn thương.
- Thì âm đạo: Tương tự như trên.
- Thì trực tràng: Cắt lọc lỗ rò, khâu lại theo các lớp niêm mạc, cơ.
- Trường hợp có áp xe hoặc viêm phúc mạc phải lau rửa sạch ổ bụng, dẫn lưu, làm hậu môn nhân tạo bảo vệ.

3.3. *Phẫu thuật thì 1 làm sạch vùng mổ và đường rò*, có thể phải làm hậu môn nhân tạo bảo vệ trong trường hợp viêm nhiễm nặng,..., đóng rò thì 2 như trên.

3.4. *Phẫu thuật cắt đoạn trực tràng hoặc phẫu thuật phối hợp cả 2 đường mổ*: Bụng và tầng sinh môn nếu rò phức tạp, rò lớn,...

V. CHĂM SÓC, THEO DÕI

Dùng kháng sinh metronidazole hoặc phối hợp thêm 1 loại kháng sinh khác trong 7 ngày.

- Nuôi dưỡng đường tĩnh mạch, nhịn ăn 3-5 ngày, cho thuốc làm táo phân (Imodium...), đặt sonde tiểu khoảng 3 ngày để thuận tiện cho việc giữ vệ sinh vùng mổ.
- Thay băng vết mổ hàng ngày, giữ sạch vết mổ ở tầng sinh môn, không ngâm rửa lâu tránh bục đường khâu.

VI. XỬ TRÍ TAI BIẾN VÀ BIẾN CHỨNG

- Chảy máu: Băng ép (vết mổ tầng sinh môn), trong trường hợp không cầm máu phải mổ lại khâu cầm máu.
- Nhiễm trùng:
 - + Đối với vết mổ tầng sinh môn thì phải thay băng nhiều lần trong ngày, cần thiết thì làm hậu môn nhân tạo bảo vệ.
 - + Áp xe, viêm phúc mạc do bục chỗ khâu mổ lại làm sạch ổ bụng, dẫn lưu áp xe, làm hậu môn nhân tạo.

PHẪU THUẬT LẤY TOÀN BỘ TRĨ VÒNG

I. ĐẠI CƯƠNG

- Trĩ vòng là trĩ chiếm hết vòng hậu môn.
- Có nhiều phương pháp phẫu thuật cắt toàn bộ trĩ vòng chủ yếu là phẫu thuật Whitehead, phẫu thuật Toupet, phẫu thuật Longo. Ngoài ra có thể áp dụng phương pháp phẫu thuật Milligan- Morgan, phẫu thuật Ferguson hoặc triệt mạch treo trĩ.

II. CHỈ ĐỊNH

Trĩ vòng độ 3, độ 4.

III. CHỐNG CHỈ ĐỊNH

Trĩ vòng đang có viêm nhiễm ống hậu môn.

IV. CHUẨN BỊ

1. Người thực hiện: phẫu thuật viên tiêu hóa hay ngoại chung được đào tạo chuyên sâu hoặc có chứng chỉ về phẫu thuật vùng hậu môn trực tràng - tầng sinh môn.

2. Phương tiện:

- Đèn chiếu sáng tốt, ánh sáng lạnh.
- Bộ dụng cụ phẫu thuật hậu môn: có ống soi hậu môn, van hậu môn, que thăm dò, dao điện, máy hút, panh, kéo, kẹp phẫu tích,...
- Các loại chỉ khâu, thuốc bôi trơn (vaselin), oxy già, xanh metylen,...
- Bàn phẫu thuật: thường đặt được người bệnh tư thế phụ khoa, bàn có thể xoay được các tư thế.
- Bàn để dụng cụ: nên có 2 bàn (bàn để dụng cụ chung và bàn để dụng cụ cần thiết trong khi mổ đặt trước mặt phẫu thuật viên 50cm x 30cm).

3. Người bệnh

Giải thích cho người bệnh và gia đình biết rõ tình trạng bệnh tại chỗ và tình trạng chung của người bệnh, về khả năng phẫu thuật sẽ thực hiện, về các tai biến, biến chứng, di chứng có thể gặp do bệnh, do phẫu thuật, do gây mê tê giảm đau, do cơ địa của người bệnh.

Giải đáp những khúc mắc của người bệnh về bệnh tật, về phẫu thuật,...trong phạm vi cho phép.

+ *Tối hôm trước ngày phẫu thuật:*

Thụt tháo sạch phân, có thể thụt thuốc tẩy như Fleet,...Không cần tẩy sạch như phẫu thuật đại trực tràng.

Dùng thuốc an thần như seduxen 5mg x 1 viên, uống lúc 20 giờ.

Cạo lông quanh hậu môn: nên thực hiện trên bàn phẫu thuật sau khi gây tê vùng hoặc gây mê.

+ *Ngày phẫu thuật:* nhịn ăn, uống, đi tiểu trước khi lên bàn mổ.

4. Hồ sơ bệnh án

Hoàn thành các thủ tục hành chính theo qui định. Người bệnh và gia đình ghi hồ sơ như đã nêu ở mục 3 trên đây (ghi rõ đã được giải thích rõ ràng và hiểu về những điều bác sỹ giải thích nêu trên).

Hoàn thiện đầy đủ các bước khám lâm sàng, cận lâm sàng cần thiết để có chẩn đoán xác định bệnh (tùy thuộc các phương tiện, cơ sở y tế). Đánh giá tình trạng toàn thân như tuổi, cơ địa, những bệnh mãn tính nặng phối hợp có ảnh hưởng tới cuộc phẫu thuật, trong thời kỳ hậu phẫu. Đánh giá khả năng phẫu thuật để chuẩn bị cho cuộc mổ diễn ra an toàn và hiệu quả nhất.

Đối với các thủ thuật đơn giản hơn (ví dụ lấy máu cục do trĩ tắc mạch, người bệnh có thể thực hiện thủ thuật và ra về ngay trong ngày. Hay người bệnh phải mổ cấp cứu như áp xe cạnh hậu môn) thì các bước chuẩn bị có thể rút gọn đơn giản hơn, phù hợp với từng trường hợp cụ thể.

V. CÁC BƯỚC TIẾN HÀNH

1. Tư thế: (Xem bài nguyên tắc chung phẫu thuật vùng hậu môn – trực tràng).

2. Vô cảm: (Xem bài nguyên tắc chung phẫu thuật vùng hậu môn – trực tràng).

3. Kỹ thuật:

3.1. Phẫu thuật Whitehead (Anh- 1882):

Lấy toàn bộ búi trĩ và niêm mạc ống hậu môn bằng 4 đường rạch dọc theo trục hậu môn. Sau đó khâu nối niêm mạc trực tràng với da rìa hậu môn.

Hiện nay ít sử dụng vì có nhiều biến chứng: đại tiện không tự chủ, sẹo chít hẹp hậu môn, sa niêm mạc trực tràng...Để hạn chế các biến chứng này cần cắt hết trĩ, khâu nối niêm mạc trực tràng với da rìa hậu môn cao hơn để đường khâu nằm trong ống hậu môn, không gây lộ niêm mạc trực tràng.

3.2. Phẫu thuật Toupet (Pháp – 1965):

Về nguyên tắc giống phẫu thuật Whitehead nhưng khác ở điểm là phẫu tích bắt đầu từ đường lược để bảo tồn niêm mạc ống hậu môn.

3.3. Phẫu thuật Longo (Ý – 1983): Xem bài phẫu thuật Longo.

3.4. Một số phương pháp khác có thể áp dụng:

- Triệt mạch trĩ: thường áp dụng cho trĩ vòng nhỏ.
- Phẫu thuật Milligan-Morgan hoặc phẫu thuật Ferguson (xem bài phẫu thuật Milligan-Morgan và Ferguson): Lưu ý, nếu cầu da – niêm mạc dài thì cần cắt ngắn cầu da-niêm mạc và khâu nối lại.

VI. THEO DÕI VÀ XỬ TRÍ TAI BIẾN

1. Theo dõi:

- Thường cho kháng sinh toàn thân 5 ngày, dùng giảm đau loại Paracetamol và morphin nếu cần thiết. Ngày đầu dùng đường tiêm, từ ngày thứ 2 dùng đường uống. Uống thêm thuốc nhuận tràng, tránh táo bón đọng phân trong trực tràng gây kích thích đại tiện, gây đau kéo dài. Bắt đầu ăn trở lại sau mổ 12 giờ. Trong một số trường hợp đặc biệt, để tránh nguy cơ nhiễm trùng, có thể cho Người bệnh nhịn ăn, nuôi dưỡng tĩnh mạch, gây táo bón bằng Imodium trong 2-5 ngày.

- Săn sóc tại chỗ: giữ sạch vết mổ (sau đại tiện rửa sạch hậu môn, thấm khô). Có thể đặt viên đạn trĩ vào hậu môn. Thay băng vết mổ hàng ngày.

2. Xử trí tai biến:

- Đau: Dùng thuốc giảm đau loại Paracetamol.
- Chảy máu: Ít gặp, thường đại tiện lần đầu dính ít máu. Nếu mức độ chảy máu nhiều không tự cầm, cần kiểm tra lại vết mổ để cầm máu.
- Bí đái: Thường gặp sau gây tê tủy sống, hoặc do người bệnh đau nhiều cũng gây khó tiểu tiện. Nếu cần thiết phải đặt sonde bàng quang.
- Mất tự chủ hậu môn: Ít gặp.
- Nhiễm trùng, tụ dịch vết mổ: Thay băng, nặn dịch vết mổ.
- Hẹp ống hậu môn: Ít gặp

PHẪU THUẬT LONGO

I. ĐẠI CƯƠNG

Phẫu thuật được đề nghị và thực hiện lần đầu tiên bởi bác sỹ Antonio Longo - người Ý, năm 1983.

Phẫu thuật cắt bỏ một khoang niêm mạc trực tràng trên đường lược khoảng 1 - 1,5cm, có tác dụng cố định búi trĩ bị sa và giảm nguồn máu tới búi trĩ. Do vậy có tác dụng điều trị bệnh trĩ.

II. CHỈ ĐỊNH

- Trĩ độ 3, độ 4, sa trĩ tắc mạch.
- Trĩ đã được điều trị bằng các phương pháp khác thất bại còn sa và chảy máu.

III. CHUẨN BỊ

1. Người thực hiện: phẫu thuật viên tiêu hóa hay ngoại chung được đào tạo chuyên sâu hoặc có chứng chỉ về phẫu thuật vùng hậu môn trực tràng-tàng sinh môn.

2. Phương tiện:

- Đèn chiếu sáng tốt, ánh sáng lạnh.
- Bộ dụng cụ phẫu thuật hậu môn: có ống soi hậu môn, van hậu môn, que thăm dò, dao điện, máy hút, panh, kéo, kẹp phẫu tích,...
- Các loại chỉ khâu, thuốc bôi trơn (vaselin), oxy già, xanh metylen,...
- Bàn phẫu thuật: thường đặt được người bệnh tư thế phụ khoa, bàn có thể xoay được các tư thế.
- Bàn để dụng cụ: nên có 2 bàn (bàn để dụng cụ chung và bàn để dụng cụ cần thiết trong khi mổ đặt trước mặt phẫu thuật viên 50cm x 30cm).

3. Người bệnh:

Giải thích cho người bệnh và gia đình biết rõ tình trạng bệnh tại chỗ và tình trạng chung của người bệnh, về khả năng phẫu thuật sẽ thực hiện, về các tai biến, biến chứng, di chứng có thể gặp do bệnh, do phẫu thuật, do gây mê tê giảm đau, do cơ địa của người bệnh.

Giải đáp những khúc mắc của người bệnh về bệnh tật, về phẫu thuật,...trong phạm vi cho phép.

+ *Tối hôm trước ngày phẫu thuật:*

Thụt tháo sạch phân, có thể thụt thuốc tẩy như Fleet,...Không cần tẩy sạch như phẫu thuật đại trực tràng.

Dùng thuốc an thần như seduxen 5mg x 1 viên, uống lúc 20 giờ.

Cạo lông quanh hậu môn: nên thực hiện trên bàn phẫu thuật sau khi gây tê vùng hoặc gây mê.

+ *Ngày phẫu thuật:* nhịn ăn, uống, đi tiểu trước khi lên bàn mổ.

4. Hồ sơ bệnh án :

Hoàn thành các thủ tục hành chính theo qui định. Người bệnh và gia đình ghi hồ sơ như đã nêu ở mục 3 trên đây (ghi rõ đã được giải thích rõ ràng và hiểu về những điều bác sỹ giải thích nêu trên).

Hoàn thiện đầy đủ các bước khám lâm sàng, cận lâm sàng cần thiết để có chẩn đoán xác định bệnh (tùy thuộc các phương tiện, cơ sở y tế). Đánh giá tình trạng toàn thân như tuổi, cơ địa, những bệnh mãn tính nặng phối hợp có ảnh hưởng tới cuộc phẫu thuật, trong thời kỳ hậu phẫu. Đánh giá khả năng phẫu thuật để chuẩn bị cho cuộc mổ diễn ra an toàn và hiệu quả nhất.

Đối với các thủ thuật đơn giản hơn (ví dụ lấy máu cục do trĩ tắc mạch, người bệnh có thể thực hiện thủ thuật và ra về ngay trong ngày. Hay người bệnh phải mổ cấp cứu như áp xe cạnh hậu môn) thì các bước chuẩn bị có thể rút gọn đơn giản hơn, phù hợp với từng trường hợp cụ thể.

IV. CÁC BƯỚC TIỀN HÀNH

1. Tư thế: người bệnh nằm ngửa ở tư thế phụ khoa hay nằm sấp đặt gối dưới bụng để bộc lộ rõ vùng hậu môn - trực tràng.

2. Vô cảm: tùy theo loại thủ thuật, phẫu thuật có thể lựa chọn các hình thức gây tê tại chỗ, châm tê, gây tê vùng, gây mê nội khí quản hay tĩnh mạch.

3. Kỹ thuật:

- Bước 1: Nong hậu môn, đánh giá tình trạng bệnh trĩ.
- Bước 2: Đặt van hậu môn.
- Bước 3: Khâu vòng niêm mạc, chỉ prolene 2.0, trên đường lược 2,5cm, bắt đầu từ vị trí 3h. Độ sâu mũi khâu tới lớp dưới niêm mạc trực tràng.
- Bước 4: Đặt đầu máy trên vòng khâu, xiết vòng chỉ khâu và buộc nút chỉ. Dùng que chuyên dụng móc 2 đầu sợi chỉ và thắt nút.
- Bước 5: Đóng máy từ từ tới vạch đánh dấu. Kiểm tra vách âm đạo không nằm trong đường cắt (Người bệnh nữ). Giữ khoảng 1 phút để ép mô sẽ cắt.
- Bước 6: Bấm máy, giữ khoảng 2 phút.
- Bước 7: Tháo máy, thường mở 2 vòng xoay, quay máy 90 độ sang phải và trái để mô cắt rời ra hoàn toàn.
- Bước 8: Kiểm tra vòng cắt trên máy và miệng nối. Nếu còn chảy máu khâu mũi chữ X vicryl 3.0. Không đốt điện để cầm máu tránh gây bỏng hoại tử thứ phát về sau. Có thể phối hợp cắt da thừa, u nhú, lấy máu cục khi trĩ tắc mạch.

V. THEO DÕI VÀ XỬ TRÍ TAI BIẾN

1. Theo dõi:

- Thường cho kháng sinh 5 ngày loại Metronidazol, dùng giảm đau loại Paracetamol nếu cần thiết. Ngày đầu dùng đường tiêm, từ ngày thứ 2 dùng đường uống. Uống thêm thuốc nhuận tràng, tránh táo bón đọng phân trong trực tràng gây kích thích đại tiện, gây đau kéo dài. Bắt đầu ăn trở lại sau mổ 12 giờ.
- Săn sóc tại chỗ: giữ sạch vết mổ (sau đại tiện rửa sạch hậu môn, thấm khô). Không cần đặt viên đạn trĩ vào hậu môn.

2. Xử trí tai biến:

- Chảy máu thường đại tiện lần đầu dính ít máu. Nếu mức độ chảy máu ít thì bạng ép cầm máu, nếu mức độ chảy máu nhiều không tự cầm, cần kiểm tra lại vết mổ để cầm máu.
- Đau: Dùng thuốc giảm đau loại Paracetamol.
- Bí đái: Thường gặp sau gây tê tủy sống, hoặc do người bệnh đau nhiều cũng gây khó tiểu tiện. Nếu cần thiết phải đặt sonde bàng quang.
- Mất tự chủ hậu môn: Ít gặp.

ĐÓNG RÒ TRỰC TRÀNG – BÀNG QUANG

I. ĐẠI CƯƠNG

- Định nghĩa: Rò trực tràng - bàng quang là một thông thương bất thường giữa trực tràng với bàng quang, khí và phân từ trực tràng sẽ rò sang bàng quang, ngược lại nước tiểu chảy qua lỗ hậu môn.
- Nguyên nhân: Rò trực tràng - bàng quang có thể là hậu quả của:
 - + Chấn thương trong sản khoa.
 - + Bệnh Crohn hoặc các bệnh viêm ruột khác.
 - + Ung thư hoặc sau xạ trị bệnh lý vùng tiểu khung.
 - + Biến chứng sau p thuật liên quan đến âm đạo, tầng sinh môn, trực tràng, hậu môn...

II. CHỈ ĐỊNH

- Một số rò trực tràng - bàng quang có thể từ liền bằng cách đặt sonde bàng quang, điều trị kháng sinh, giảm nề...nhưng hầu hết cần phải điều trị bằng phẫu thuật.

III. CHỐNG CHỈ ĐỊNH

- Đường rò mũn nát, viêm nhiễm nặng...
- Rò do bệnh Crohn, lao...tiến triển.
- Toàn trạng người bệnh nặng (suy tim, phổi, sóc,..) không cho phép phẫu thuật.

IV. CHUẨN BỊ

1. Người thực hiện: Phẫu thuật viên tiêu hoá hoặc và phối hợp phẫu thuật viên chuyên khoa tiết niệu.

2. Người bệnh:

- Hồ sơ bệnh án đầy đủ với các xét nghiệm cơ bản về máu và nước tiểu,..cho phép phẫu thuật.
- Được chẩn đoán dựa trên triệu chứng lâm sàng (có rò phân và khí qua bàng quang, nước tiểu chảy qua lỗ hậu môn), chụp chụp cản quang bàng quang - trực tràng, kiểm tra bằng chất nhuộm xanh, nội soi bàng quang, cắt lớp vi tính, cộng hưởng từ, siêu âm nội soi,...
- Được làm các xét nghiệm khác để chẩn đoán nguyên nhân như nội soi đại trực tràng và sinh thiết trong bệnh Crohn...
- Người bệnh được chuẩn bị đại tràng sạch trước mổ bằng thuốc tẩy ruột (fortrans,...), thụt tháo bằng nước. Sử dụng kháng sinh, truyền dịch dinh dưỡng nếu cần thiết.

3. Phương tiện: Bộ dụng cụ trung hoặc đại phẫu tùy thuộc mức độ phức tạp của lỗ rò.

V. CÁC BƯỚC TIẾN HÀNH

1. Tư thế: Tư thế phụ khoa

2. Vô cảm: Tê tuỷ sống hoặc mê nội khí quản.

3. Kỹ thuật:

- Mở bụng đường trắng giữa dưới rốn.
- Phẫu tích vào túi cùng douglas, bóc tách trực tràng ra khỏi thành sau bàng quang, tìm đường rò.

- Thì bàng quang: Cắt lọc lỗ rò, khâu lại 2 lớp: Niêm mạc khâu vắt, thanh cơ mũi rời. Nếu lỗ rò mủn, rộng, bàng quang viêm nhiễm thì phải dẫn lưu bàng quang phối hợp.
- Thì trực tràng: Cắt lọc lỗ rò, khâu lại 2 lớp niêm mạc và thanh cơ. Nếu lỗ rò to, mủn thì cắt đoạn trực tràng có lỗ rò. Đại tràng chuẩn bị chưa tốt, trực tràng thành viêm dày, mủn,...phải làm hậu môn nhân tạo bảo vệ.

VI. CHĂM SÓC, THEO DÕI

- Theo dõi như mọi trường hợp phẫu thuật đường tiêu hoá, tiết niệu nói chung.
- Dùng kháng sinh metronidazole, kháng sinh đường tiết niệu như quinolon hoặc phối hợp thêm 1 loại kháng sinh khác trong 7 ngày.
- Nuôi dưỡng đường tĩnh mạch.
- Lưu sonde tiểu 7 ngày, cấy nước tiểu khi có nghi ngờ nhiễm khuẩn tiết niệu.

VII. XỬ TRÍ TAI BIẾN VÀ BIẾN CHỨNG

- Chảy máu trong ổ bụng: Phải mổ lại khâu cầm máu.
- Áp xe, viêm phúc mạc do bục chỗ khâu, bục miệng nối mổ lại làm sạch ổ bụng, dẫn lưu áp xe, làm hậu môn nhân tạo.
- Viêm phúc mạc nước tiểu do bục chỗ khâu bàng quang: Khâu lại, dẫn lưu bàng quang.
- Tắc ruột: Nếu điều trị nội thất bại (dinh dưỡng đường tĩnh mạch, bồi phụ nước điện giải, hút sonde dạ dày...) thất bại thì phải mổ lại giải quyết nguyên nhân.

PHẪU THUẬT LONGO KẾT HỢP VỚI KHÂU TREO TRĨ

I. ĐẠI CƯƠNG

Phẫu thuật được đề nghị và thực hiện lần đầu tiên bởi bác sỹ Antonio Longo - người Ý, năm 1983. Phẫu thuật cắt bỏ một khoang niêm mạc trực tràng trên đường lược khoảng 1- 1,5cm, có tác dụng cố định búi trĩ bị sa và giảm nguồn máu tới búi trĩ. Do vậy có tác dụng điều trị bệnh trĩ.

Trong một số trường hợp sau khi tháo máy Longo, búi trĩ còn sa có thể sử dụng phương pháp khâu treo trĩ kết hợp.

II. CHỈ ĐỊNH

- Trĩ độ 3, độ 4.
- Trĩ đã được điều trị bằng các phương pháp khác thất bại còn sa và chảy máu.

IV. CHUẨN BỊ

1. Người thực hiện: phẫu thuật viên tiêu hóa hay ngoại chung được đào tạo chuyên sâu hoặc có chứng chỉ về phẫu thuật vùng hậu môn trực tràng - tầng sinh môn.

2. Phương tiện :

- Đèn chiếu sáng tốt, ánh sáng lạnh.
- Bộ dụng cụ phẫu thuật hậu môn: có ống soi hậu môn, van hậu môn, que thăm dò, dao điện, máy hút, panh, kéo, kẹp phẫu tích,...
- Các loại chỉ khâu, thuốc bôi trơn (vaselin), oxy già, xanh metylen,...
- Bàn phẫu thuật: thường đặt được người bệnh tư thế phụ khoa, bàn có thể xoay được các tư thế.
- Bàn để dụng cụ: nên có 2 bàn (bàn để dụng cụ chung và bàn để dụng cụ cần thiết trong khi mổ đặt trước mặt phẫu thuật viên 50cm x 30cm).

3. Người bệnh :

Giải thích cho người bệnh và gia đình biết rõ tình trạng bệnh tại chỗ và tình trạng chung của người bệnh, về khả năng phẫu thuật sẽ thực hiện, về các tai biến, biến chứng, di chứng có thể gặp do bệnh, do phẫu thuật, do gây mê tê giảm đau, do cơ địa của người bệnh.

Giải đáp những khúc mắc của người bệnh về bệnh tật, về phẫu thuật,...trong phạm vi cho phép.

+ *Tối hôm trước ngày phẫu thuật:*

Thụt tháo sạch phân, có thể thụt thuốc tẩy như Fleet,...Không cần tẩy sạch như phẫu thuật đại trực tràng.

Dùng thuốc an thần như seduxen 5mg x 1 viên, uống lúc 20 giờ.

Cạo lông quanh hậu môn: nên thực hiện trên bàn phẫu thuật sau khi gây mê vùng hoặc gây mê.

+ *Ngày phẫu thuật:* nhịn ăn, uống, đi tiểu trước khi lên bàn mổ.

4. Hồ sơ bệnh án

- Hoàn thành các thủ tục hành chính theo qui định. Người bệnh và gia đình ghi hồ sơ như đã nêu ở mục 3 trên đây (ghi rõ đã được giải thích rõ ràng và hiểu về những điều bác sỹ giải thích nêu trên).

- Hoàn thiện đầy đủ các bước khám lâm sàng, cận lâm sàng cần thiết để có chẩn đoán xác định bệnh (tùy thuộc các phương tiện, cơ sở y tế). Đánh giá tình trạng toàn thân như tuổi, cơ địa, những bệnh mãn tính nặng phối hợp có ảnh hưởng tới cuộc phẫu thuật, trong thời kỳ hậu phẫu. Đánh giá khả năng phẫu thuật để chuẩn bị cho cuộc mổ diễn ra an toàn và hiệu quả nhất.

Đối với các thủ thuật đơn giản hơn (ví dụ lấy máu cục do trĩ tắc mạch, người bệnh có thể thực hiện thủ thuật và ra về ngay trong ngày. Hay người bệnh phải mổ cấp cứu như áp xe cạnh hậu môn) thì các bước chuẩn bị có thể rút gọn đơn giản hơn, phù hợp với từng trường hợp cụ thể.

V. CÁC BƯỚC TIẾN HÀNH

1. Tư thế: người bệnh nằm ngửa ở tư thế phụ khoa hay nằm sấp đặt gối dưới bụng để bộc lộ rõ vùng hậu môn - trực tràng.

2. Vô cảm: tùy theo loại thủ thuật, phẫu thuật có thể lựa chọn các hình thức gây tê tại chỗ, châm tê, gây tê vùng, gây mê nội khí quản hay tĩnh mạch.

3. Kỹ thuật:

- Xem bài phẫu thuật cắt trĩ phương pháp Longo.
- Khâu treo búi trĩ: tùy theo búi trĩ còn sa mà sử dụng phương pháp khâu treo búi trĩ bằng mũi khâu chữ X, chỉ vicyl 2/0.
- Có thể phối hợp cắt da thừa, u nhú, lấy máu cục khi búi trĩ tắc mạch.

VI. THEO DÕI

1. Theo dõi:

- Thường cho kháng sinh 5 ngày loại Metronidazol, dùng giảm đau loại Paracetamol nếu cần thiết. Ngày đầu dùng đường tiêm, từ ngày thứ 2 dùng đường uống. Uống thêm thuốc nhuận tràng, tránh táo bón đọng phân trong trực tràng gây kích thích đại tiện, gây đau kéo dài. Bắt đầu ăn trở lại sau mổ 12 giờ.
- Săn sóc tại chỗ: Giữ sạch vết mổ (sau đại tiện rửa sạch hậu môn, thấm khô). Không cần đặt viên đạn trĩ vào hậu môn.

2. Xử trí tai biến:

- Chảy máu: Thường đại tiện lần đầu dính ít máu. Nếu chảy máu ít có thể băng ép cầm máu, nếu chảy máu nhiều phải kiểm tra vết mổ để khâu cầm máu.
- Đau: Dùng thuốc giảm đau loại Paracetamol.
- Bí đái: Thường gặp sau gây tê tùy sống, nếu cần thiết phải đặt sonde bàng quang.
- Mất tự chủ hậu môn: Ít gặp.

PHẪU THUẬT KHÂU TREO VÀ TRIỆT MẠCH TRĨ (THD)

I. ĐẠI CƯƠNG

Khâu treo triệt mạch trĩ dựa trên nguyên tắc làm giảm lưu lượng máu đến búi trĩ để thu nhỏ thể tích khối trĩ và treo búi trĩ lên ống hậu môn bằng các mũi khâu tay khâu xếp nếp niêm mạc trên đường lược 2-3 cm. Phương pháp phẫu thuật khâu treo kém hiệu quả đối với trĩ hỗn hợp có thành phần trĩ ngoại phình giãn quá lớn so với thành phần trĩ nội.

THD (Transanal Hemorrhoidal Dearterialization) là phương pháp phẫu thuật khâu thắt động mạch trĩ và khâu treo búi trĩ dưới hướng dẫn của đầu dò siêu âm Doppler. Phương pháp này đã được áp dụng lần đầu tiên năm 1995 do bác sỹ Morinaga người Nhật. THD là phương pháp phẫu thuật tiên tiến, không đau, hiệu quả, đơn giản, ít tai biến, hậu phẫu đơn giản, thời gian nằm viện ngắn và chi phí thấp. Đến nay THD đã được áp dụng rộng rãi và đã được áp dụng tại Việt Nam.

II. CHỈ ĐỊNH

- Trĩ nội độ 3, độ 4, trĩ vòng.
- Trĩ đã được điều trị bằng các phương pháp khác thất bại còn sa và chảy máu.

III. CHỐNG CHỈ ĐỊNH

- Trĩ hỗn hợp mà thành phần trĩ ngoại to dẫn nở, trĩ huyết khối tắc mạch, trĩ ngoại phình to.
- Hậu môn viêm nhiễm.
- Hẹp hậu môn, không đặt được ống nong hậu môn.
- Bệnh rối loạn về đông máu, bệnh toàn thân ở giai đoạn cấp, suy giảm miễn dịch HIV dương tính; chỉ điều trị trĩ khi các bệnh phối hợp đã ổn định.

IV. CHUẨN BỊ

1. Người thực hiện: phẫu thuật viên tiêu hóa hay ngoại chung được đào tạo chuyên sâu hoặc có chứng chỉ về phẫu thuật vùng hậu môn trực tràng - tầng sinh môn.

2. Phương tiện:

Máy THD: Máy triệt mạch trĩ với đầu dò siêu âm Doppler mạch.

V. CÁC BƯỚC TIẾN HÀNH

1. Tư thế: (xem bài nguyên tắc chung phẫu thuật vùng hậu môn - trực tràng)

2. Vô cảm: (xem bài nguyên tắc chung phẫu thuật vùng hậu môn - trực tràng)

3. Kỹ thuật

3.1. Nong hậu môn, bộc lộ các búi trĩ. Đặt 9 panh tại 3 vị trí: 3h, 8h, 11h; theo hàng: ở mép hậu môn, trên đường lược và gốc búi trĩ tạo nên tam giác trình bày.

3.2. Khâu treo triệt mạch từng búi trĩ: Thường bắt đầu ở búi 3h.

Đặt van Hill - Ferguson (van bán nguyệt che phần còn lại của ống hậu môn trực tràng để bộc lộ búi trĩ sẽ khâu triệt mạch).

Nếu sử dụng máy THD, dùng đầu dò Doppler giúp xác định vị trí bó mạch trước khi khâu và kiểm tra tính chất triệt mạch sau khi khâu treo.

Nguyên tắc chung là khâu chữ X hoặc chữ I chỉ lấy lớp niêm mạc và lớp dưới niêm, nhằm triệt mạch máu đến cung cấp cho các đám rối trĩ và điều trị được phần niêm mạc bị sa trượt ra ngoài. Mũi khâu cách đường lược 1,5 - 2 cm, sâu đến lớp dưới niêm mạc và có thể lấy một phần cơ thắt trong, sau đó khâu tăng cường vào các khoảng giữa của các mũi chính, thường khoảng 8 mũi. Mũi khâu cuối trên đường lược 5 mm (vùng không đau). Sau khi kết thúc các mũi khâu vòng, phần thừa của niêm mạc trực tràng và ống hậu môn phía trên được khâu cột vào nếp khâu phía dưới để giúp kéo các búi trĩ vào sâu trong ống hậu môn hơn.

3.3. Thực hiện tương tự với các búi trĩ ở các vị trí còn lại (8h và 11 giờ).

Sau khi khâu treo triệt mạch 3 búi trĩ chính, kiểm tra lại các vị trí khâu, cầm máu bằng đốt điện hoặc khâu nếu cần. Nếu sử dụng máy THD có đầu dò Doppler, dùng đầu dò xác định vị trí bó mạch trước khi khâu và kiểm tra tính chất triệt mạch sau khi khâu treo.

3.4. Có thể cắt sửa da thừa hậu môn tối thiểu.

3.5. Kiểm tra lại vết mổ: Cầm máu tốt, ống hậu môn không bị hẹp (đút lọt dễ dàng ngón trỏ). Có thể đặt một miếng băng có tác dụng cầm máu như loại surgicel hay spongel ép nhẹ lên vết mổ. Băng mỡ với betadine.

VI. THEO DÕI

(xem bài nguyên tắc chung phẫu thuật vùng hậu môn - trực tràng)

- Thường cho kháng sinh, thuốc giảm đau 3 - 5 ngày loại metronidazol, paracetamol. Ngày đầu dùng đường tiêm, từ ngày thứ 2 dùng đường uống. Uống thêm thuốc nhuận tràng, tránh táo bón đọng phân trong trực tràng gây kích thích đại tiện, gây đau kéo dài. Thuốc trị trĩ: Daflon 0,5g.

- Chế độ ăn: Bắt đầu ăn trở lại sau mổ 6 giờ. Ngày đầu: ăn lỏng dễ tiêu. Những ngày sau ăn chế độ ăn nhuận tràng.

- Săn sóc tại chỗ: Thường đặt viên đạn trĩ vào hậu môn 1 viên/ngày. Hàng ngày ngâm rửa hậu môn vào chậu nước ấm pha thuốc tím hoặc dung dịch sát trùng nhẹ 2 - 3 lần/ngày. Không nhét gạc hậu môn và không cần chăm sóc vết mổ hàng ngày. Có thể ra viện vào ngày hôm sau mổ.

VII. XỬ TRÍ BIẾN CHỨNG

Phẫu thuật khâu treo triệt mạch trĩ đơn giản, ít mất máu, ít đau, ít biến chứng sau mổ.

- Chảy máu: Có thể biểu hiện dạng tụ máu vùng khâu treo. Nếu mức độ chảy máu nhiều, không tự cầm cần kiểm tra lại vết mổ để cầm máu bằng đốt điện hay khâu.

- Đau nhiều: Dùng thuốc giảm đau kết hợp ngâm hậu môn nước ấm.

- Bí đại: Thường gặp sau gây tê tủy sống, hoặc do người bệnh đau nhiều cũng gây khó tiểu tiện. Nếu cần thiết phải đặt ống thông bàng quang.

BÓC U XƠ, CƠ...TRỰC TRÀNG ĐƯỜNG Ổ BỤNG

I. ĐẠI CƯƠNG

U xơ, cơ...thường là các khối u lành tính của trực tràng, nằm trong tổ chức liên kết thành trực tràng.. Chiếm tỉ lệ nhỏ trong các khối u của trực tràng (trên 95 % là u biểu mô tuyến của trực tràng).

II. CHỈ ĐỊNH

- Các khối u xơ, cơ, thần kinh,... của trực tràng ở 1/3 giữa trở lên.
- Những khối u ở trực tràng thấp nhưng kích thước lớn (thường> 4cm), không di động, thăm trực tràng không sờ thấy cực trên u, phẫu thuật đường tầng sinh môn đơn thuần không lấy được toàn bộ u phải phẫu thuật đường bụng hoặc phối hợp đường bụng.

III. CHỐNG CHỈ ĐỊNH

- Ung thư biểu mô tuyến của trực tràng.
- Thể trạng người bệnh quá yếu, cần hồi sức tích cực trước phẫu thuật.
- Người bệnh già yếu, có các bệnh nặng phối hợp như suy tim, phổi,...
- Ung thư đã di căn xa đặc biệt là phúc mạc.

IV. CHUẨN BỊ

1. Người thực hiện: Phẫu thuật viên tiêu hóa.

2. Người bệnh:

- Hồ sơ bệnh án đầy đủ với các kết quả xét nghiệm cơ bản (công thức máu, sinh hóa máu, đông máu, nước tiểu...) cho phép phẫu thuật.
- Chụp khung đại tràng, nội soi đại tràng và sinh thiết.
- Nếu nghi ngờ có thâm nhiễm hay rò vào các cơ quan khác cần xác minh rõ ràng bằng chụp cắt lớp, cộng hưởng từ, siêu âm nội soi...
- Chuẩn bị đại tràng sạch bằng thuốc tẩy (fortrans,...), thực thao theo quy định.
- Nâng cao thể trạng người bệnh trước phẫu thuật bằng truyền dịch nuôi dưỡng,...Kháng sinh dự phòng.

3. Phương tiện: Bộ phẫu thuật đại phẫu.

V. CÁC BƯỚC TIẾN HÀNH

1.Tư thế: Phụ khoa.

2. Vô cảm: Gây mê toàn thân...

3. Kỹ thuật:

- Rạch da đường trắng giữa dưới rốn, có thể kéo dài lên trên rốn.
- Thăm dò đánh giá tổn thương và toàn bộ ổ bụng.
- Mở trực tiếp vào khối u, sinh thiết tức thì nếu có thể.
- Phẫu tích bóc khối u ra khỏi thành trực tràng, tránh làm thủng niêm mạc trực tràng.
- Kiểm tra kỹ xem có thủng thành trực tràng hay không bằng quan sát hoặc bơm hơi qua hậu môn làm căng trực tràng chỗ bóc u và để chìm trong nước, nếu thủng sẽ thấy hơi xì ra làm nổi bong bóng (như thử săm xe đạp).
- Khâu lại chỗ mở thành trực tràng. Trong trường hợp có thủng niêm mạc trực tràng phải khâu lại, có thể phải làm hậu môn nhân tạo bảo vệ.

- Một số trường hợp u lớn, lan xuống 1/3 dưới trực tràng, xâm lấn rộng,... phải phối hợp thì tăng sinh môn để cắt u..
- Đặt dẫn lưu Douglas, đóng bụng 2 hoặc 3 lớp.

V. THEO DÕI VÀ XỬ TRÍ TẠI BIẾN, BIẾN CHỨNG

1. Chăm sóc và theo dõi:

- Chăm sóc và theo dõi người bệnh như các trường hợp phẫu thuật đường tiêu hóa nói chung.
- Dùng kháng sinh toàn thân, phối hợp 2 loại kháng sinh (metronidazol, cephalosporin thế hệ 3...) từ 5 - 7 ngày.
- Dinh dưỡng đường tĩnh mạch 5 - 7 ngày.
- Nhịn ăn uống từ 5 - 7 ngày.

2. Xử trí tại biến, biến chứng:

- Chảy máu trong ổ bụng: Mổ lai khâu cầm máu...
- Viêm phúc mạc do bục đường khâu: Mổ lại, lau rửa sạch ổ bụng, làm hậu môn nhân tạo bảo vệ.
- Áp xe tồn dư trong ổ bụng: Dẫn lưu áp xe dưới hướng dẫn siêu âm hoặc phẫu thuật làm sạch và dẫn lưu áp xe.
- Tắc ruột: Nếu điều trị nội (bồi phụ nước điện giải, hút sonde dạ dày...) thất bại phải mổ lại để tìm và giải quyết nguyên nhân.